

**UNIVERSIDAD MIGUEL HERNÁNDEZ**  
**FACULTAD DE MEDICINA**  
**TRABAJO DE FIN DE GRADO EN MEDICINA**



**TÍTULO:** Utilidad de la arteriografía como procedimiento diagnóstico-terapéutico directo en pacientes con isquemia crítica de miembro inferior

**AUTORA:** Zulaika Lloret, María.

**TUTOR:** Miñano Pérez, Alberto

**Departamento y área:** Departamento de Patología y Cirugía, área de Cirugía

**Curso académico:** 2021-2022

**Convocatoria de junio**

# **UTILIDAD DE LA ARTERIOGRAFÍA COMO PROCEDIMIENTO DIAGNÓSTICO-TERAPÉUTICO DIRECTO EN PACIENTES CON ISQUEMIA CRÍTICA DE MIEMBRO INFERIOR**

## **ÍNDICE**

- 1. RESUMEN EN ESPAÑOL Y EN INGLÉS**
- 2. INTRODUCCIÓN, HIPÓTESIS DE TRABAJO Y OBJETIVOS**
- 3. MATERIAL Y MÉTODOS**
- 4. RESULTADOS**
- 5. DISCUSIÓN**
- 6. CONCLUSIONES**
- 7. REFERENCIAS BIBLIOGRÁFICAS**
- 8. ANEXO**



## 1. RESUMEN

**Introducción:** a la hora de revascularizar un miembro afectado por enfermedad arterial periférica, existen distintas técnicas de imagen para evaluar la extensión de las lesiones y planificar la mejor opción terapéutica, priorizándose en los últimos años la realización de técnicas no invasivas como el angio-TC o la angio-RMN.

**Objetivo:** valorar la utilidad de la arteriografía directa como técnica de imagen que permite al mismo tiempo una aproximación diagnóstico/topográfica de las lesiones así como ofertar un procedimiento terapéutico endovascular en el mismo acto.

**Métodos:** se realiza un estudio observacional de tipo transversal mediante una revisión retrospectiva de historias clínicas de los pacientes diagnosticados de enfermedad arterial periférica sometidos a angiografía en el Hospital General Universitario Dr. Balmis en un periodo de cinco meses, centrándonos en aquellos con isquemia crítica crónica.

**Resultados:** se recogen datos de 96 arteriografías de miembro inferior, siendo la indicación clínica de isquemia crítica crónica en el 81.3% de los casos. En el 75% de los procedimientos realizados la intervención fue diagnóstica y terapéutica, mientras que en el 25% restante fue puramente diagnóstica. El porcentaje de procedimientos diagnóstico-terapéuticos ascendió al 82,1% en los casos de isquemia crítica crónica. El método de revascularización más habitual fue la angioplastia con balón (56,9%) seguido de la angioplastia más *stenting* (37,5%), obteniendo un resultado iconográfico favorable en el 87,5% de los casos. Se produjeron complicaciones inmediatas en 10,4% de los

procedimientos siendo la más frecuente la del pseudoaneurisma (mitad de las complicaciones).

**Conclusión:** la arteriografía directa es un procedimiento diagnóstico-terapéutico útil y seguro en los pacientes con isquemia crítica de miembro inferior tras la realización de una exploración física y hemodinámica vasculares básicas.

## **ABSTRACT**

**Introduction:** when revascularizing a limb affected by peripheral arterial disease, there are different imaging techniques to assess the extent of the lesions and plan the best therapeutic option, being prioritized noninvasive techniques such as CT angiography or MR angiography in recent years.

**Objective:** to assess the usefulness of direct arteriography as an imaging technique that simultaneously allows a diagnostic/topographic approximation of the lesions as well as offering an endovascular therapeutic procedure in the same act.

**Methods:** a cross-sectional observational study was carried out, through a retrospective review of the medical records of patients diagnosed with peripheral arterial disease who underwent angiography at the Hospital General Universitario Dr. Balmis over a period of five months, focusing on those with chronic critical ischemia.

**Results:** data from 96 lower limb arteriographies were collected, with the clinical indication being chronic critical ischemia in 81.3% of the cases. In 75% of the procedures performed, the intervention was diagnostic and therapeutic, while in the remaining 25% it was purely diagnostic. The percentage of diagnostic-therapeutic procedures rose to 82.1% in cases of chronic critical ischemia. The

most common revascularization method was balloon angioplasty (56.9%) followed by angioplasty plus stenting (37.5%), with a favorable iconographic outcome in 87.5% of cases. Immediate complications occurred in 10.4% of the procedures, being pseudoaneurysm the most frequent (half of the complications).

**Conclusion:** direct arteriography is a useful and safe diagnostic-therapeutic procedure in patients with critical lower limb ischemia after performing a basic physical and hemodynamic vascular examination.

**KEY WORDS:** Peripheral Arterial Disease, Angiography, Diagnosis, Therapeutic use, Lower Extremity, Chronic Limb-Threatening Ischemia, Complications

## **2. INTRODUCCIÓN, HIPÓTESIS DE TRABAJO Y OBJETIVOS**

Se conoce como enfermedad arterial periférica (EAP) a la falta de perfusión en las extremidades, principalmente en el miembro inferior, que viene definida por la existencia de un índice tobillo-brazo (ITB) menor o igual a 0,9. Esta patología se origina sobre todo a causa de la obstrucción arterial producida por la arterioesclerosis.<sup>(1)</sup>

La importancia de esta patología radica en la amenaza que supone tanto para la viabilidad de las extremidades afectadas, que no es extraño que terminen siendo amputadas, como para la propia vida del paciente, ya que padecer EAP conlleva un aumento del riesgo cardiovascular, constituyendo este tipo de eventos la primera causa de mortalidad en estos pacientes.<sup>(2)</sup>

Además, por el dolor que asocia, en ocasiones imposible de aliviar con fármacos, así como por el hecho de que también condiciona la capacidad del paciente para

deambular, supone un gran perjuicio para la calidad de vida de las personas que la sufren.<sup>(3)</sup>

Aunque esta patología se presenta mayoritariamente de forma silente, también puede manifestarse en forma de claudicación intermitente (entendida como el *discomfort* muscular, dolor o fatiga en el miembro inferior producido por el ejercicio y que se alivia con reposo) o, en su forma más grave, como isquemia crítica (caracterizada por la presencia de dolor isquémico de reposo, un índice tobillo-brazo menor de 0,5 o la presencia de lesiones tróficas en las extremidades).<sup>(4,5)</sup>

Según la localización de la obstrucción del árbol vascular del miembro inferior, diferenciaremos entre enfermedad proximal (sector aortoilíaco y femoropoplíteo) y distal (sector infrapoplíteo).<sup>(6)</sup>

Una exploración física dirigida y exhaustiva proporciona información muy valiosa a la hora de orientar nuestro diagnóstico.

Inspeccionando un miembro afecto de enfermedad arterial periférica es común encontrar cambios de color y lesiones tróficas, mientras que a la palpación datos como cambios de temperatura, enlentecimiento del relleno capilar o la disminución o abolición de pulsos son también sugestivos de esta patología. <sup>(4, 6)</sup>

Se han descrito diversos factores de riesgo, tanto modificables como no modificables, asociados a la EAP.<sup>(6)</sup>

Dentro de los factores de riesgo modificables destacan el hábito tabáquico principalmente, así como la presencia concomitante de diabetes mellitus (tanto de tipo 1 como de tipo 2), hipertensión o hipercolesterolemia en el paciente.

Recientemente, se ha sugerido una relación entre la EAP y la contaminación atmosférica.<sup>(7)</sup>

El control de estos factores será fundamental para el tratamiento de la enfermedad vascular periférica. <sup>(6)</sup>

En cuanto a los factores de riesgo no modificables asociados a esta patología, encontramos el sexo masculino, la raza negra y, especialmente, la edad avanzada, no habiéndose demostrado una susceptibilidad genética a padecer EAP. <sup>(1,6)</sup>

Contamos con diversos métodos, tanto invasivos como no invasivos, para el diagnóstico de esta patología. <sup>(8)</sup>

Como se ha comentado anteriormente, el ITB constituye la herramienta diagnóstica más sencilla y la más empleada en Atención Primaria. Se calcula para cada pierna dividiendo la presión sistólica más elevada tomada a nivel del tobillo entre la sistólica humeral más alta, obteniéndose como resultado de esta operación un número con dos decimales. El rango de normalidad es de 1 a 1,29, mientras que serán sugestivos de enfermedad arterial periférica valores menores o iguales a 0,9 en reposo <sup>(4)</sup>: de 0,41 a 0,90 (leve-moderada) y 0,00-0,40 (severa). La obtención de valores superiores a 1,30 es indicativa de la presencia de una calcificación en la zona y, por ende, de una arteria incompresible.

Mucho menos empleadas para el diagnóstico son otras técnicas como la medición segmentaria de presiones arteriales, la oximetría transcutánea o la medición del ITB previamente y tras la realización de ejercicio físico. <sup>(7)</sup>

Una vez se ha determinado mediante el ITB que el paciente está afectado por enfermedad vascular periférica, contamos con técnicas de imagen del árbol

vascular invasivas y no invasivas a fin de evaluar la extensión y gravedad de la afectación y ayudar a la toma de decisiones con respecto a la revascularización del miembro afectado. (3)

La revascularización se indica en casos de sintomatología persistente, a pesar de haber iniciado tratamiento médico y una rutina de ejercicio adecuada, que se prevea que pueda mejorar con el intervencionismo, así como también está indicada en casos de isquemia crítica a fin de intentar preservar el miembro afecto, y podrá realizarse de forma endovascular o mediante cirugía abierta. (6)

Es muy importante enfatizar que la indicación de intervención nunca la proporciona la complejidad anatómica de la lesión, y con ello el resultado de las pruebas de imagen del árbol arterial, sino la clínica del paciente y el potencial de mejoría de la calidad de vida que preveamos que vaya a producirse con la revascularización. (9)

Dentro de las técnicas de imagen no invasivas, destacan la eco-Doppler arterial, angiografía por resonancia magnética (angio-RMN) y la angiotomografía computarizada (angio-TC).

Estas técnicas han ido cobrando importancia en los últimos años frente a la angiografía o arteriografía de contraste/tradicional (radiografía de los vasos sanguíneos realizada tras la inyección de contraste intraarterial) por ser menos invasivas que esta última, comportar menos riesgos para el paciente y ser más rápidas y sencillas de realizar, al mismo tiempo que son tan fiables como la arteriografía para diseñar estrategias de tratamiento del miembro afecto. (10, 11)

Sin embargo, estas pruebas no están exentas de limitaciones, como es la inferioridad del angio-TC y la angio-RMN frente a la angiografía para evaluar



lesiones arteriales distales, por lo que a día de hoy la angiografía de contraste continúa considerándose el *gold standard* para el diagnóstico de enfermedad vascular periférica, si bien es cierto que, debido a los posibles riesgos derivados de su utilización (aunque infrecuentes, destacan la hemorragia en la zona de punción, pseudoaneurisma, trombosis arterial o embolización distal) y al hecho de que se trata de un método de diagnóstico invasivo, cada vez se emplea menos como herramienta puramente diagnóstica, prefiriéndose su utilización en pacientes con EAP en los que se prevé que vaya a ser necesario un proceso de revascularización<sup>(3,4,10)</sup>.

Esto es así porque la angiografía es una prueba que permite, al mismo tiempo que el diagnóstico, el tratamiento de la patología arterial de forma endovascular, todo ello en un mismo procedimiento.

Dentro de las opciones terapéuticas endovasculares disponibles para la revascularización cuando se realiza una arteriografía, contamos con distintas posibilidades, siendo las más empleadas la realización de angioplastia con balón (procedimiento endovascular consistente en la dilatación de un vaso sanguíneo estenótico u ocluido con el objetivo de restaurar el flujo sanguíneo), la colocación de *stent* (dispositivo colocado para mantener la dilatación de una estructura tubular obstruida), la aterectomía o la fibrinólisis en casos de obstrucción aguda.

<sup>(2,9)</sup>

Cada vez en un número mayor de pacientes se realiza un primer intento de revascularización endovascular, debido tanto a los avances en cuanto a resultados de este tipo de tratamiento, como a las mejoras en las técnicas realizadas e instrumentación empleadas, así como por el hecho de ser técnicas

mucho menos invasivas que la cirugía abierta, cobrando esto especial importancia en pacientes de elevado riesgo quirúrgico. (9)

Por todo ello, y a pesar de que, como hemos comentado, la línea de investigación va cada vez más orientada a priorizar la realización de pruebas de imagen no invasivas para evaluar el tipo de procedimiento de revascularización (cirugía o endovascular) a realizar, en este trabajo nos planteamos la utilidad de realizar directamente un procedimiento invasivo diagnóstico/terapéutico en pacientes con EAP, especialmente en aquellos que presentan isquemia crítica.

Este es el abordaje que se sigue en el servicio de Angiología y Cirugía Vascular del Hospital General Universitario Dr. Balmis, que pensamos puede ser el más útil, puesto que, teóricamente, la gran mayoría de pacientes se van a beneficiar de la realización de un tratamiento en el mismo procedimiento, suponiendo un ahorro de tiempo y recursos en comparación con el abordaje consistente en confirmar primero mediante prueba no invasiva para, posteriormente, acabar realizando un tratamiento endovascular y, por tanto, una arteriografía, en muchos de los casos.

Por ello, en este trabajo se recogerán datos de angiografías realizadas en un periodo de cinco meses en el servicio de Angiología y Cirugía Vascular del HGU Dr. Balmis, con el objetivo principal de analizar en cuántas se realizó un procedimiento diagnóstico y terapéutico y en cuántas el procedimiento fue puramente diagnóstico, a fin de comprobar si la hipótesis planteada en el párrafo anterior se cumple.

### **3. MATERIAL Y MÉTODOS**

## **Diseño del estudio**

Se trata de un estudio descriptivo retrospectivo de tipo transversal, realizado mediante una revisión de historias clínicas.

## **Población a estudio**

Para realizar este estudio, se recogieron todas las arteriografías de miembro inferior realizadas desde el 21 de abril de 2020 hasta el 25 de septiembre de 2020 en el Hospital General Universitario Dr. Balmis.

Posteriormente, se seleccionaron todos aquellos procedimientos realizados en pacientes con enfermedad arterial periférica crónica o aguda (por trombosis aguda), descartándose las pruebas realizadas por otros motivos, así como aquellas no informadas o aquellas a las que no fue posible acceder.

Tras todo ello, resultaron un total de 96 procedimientos, los analizados en este estudio.

Cabe destacar que, aunque hablemos de 96 procedimientos, seis pacientes fueron sometidos a dos arteriografías, y otros dos fueron sometidos a tres procedimientos cada uno, por lo que estaríamos hablando de un total de 86 pacientes diferentes.

## **Evaluación clínica**

Fueron recogidos los siguientes datos: sexo, edad en el momento del procedimiento, factores de riesgo cardiovascular, comorbilidades, situación clínica previa a la realización del procedimiento (isquemia crítica crónica, isquemia crónica no crítica, isquemia arterial aguda), sector arterial principalmente afectado, realización o no de tratamiento, modalidad (angioplastia con balón, colocación de *stent*, otros) y resultado del tratamiento realizado en los

casos pertinentes (se interpretó como buen resultado inmediato la resolución radiológica de al menos una de las localizaciones afectadas), presencia o no de complicaciones inmediatas tras el procedimiento (y cuáles fueron), necesidad de amputación en ese mismo ingreso (y clasificación en amputaciones mayores y menores) y estancia media hospitalaria.

En cuanto a los factores de riesgo cardiovascular, se analizó la presencia de tabaquismo (entendiéndose como tabaquismo el hábito activo actual o el haber sido fumador en el pasado), diabetes (tanto de tipo 1 como de tipo 2), hipertensión y dislipemia.

Se estudió la presencia de cardiopatía crónica (antecedentes de cardiopatía isquémica, arritmia, miocardiopatía no isquémica o valvulopatía) o enfermedad pulmonar crónica de base (enfermedad pulmonar obstructiva crónica, asma o síndrome de apnea obstructiva del sueño) como principales comorbilidades.

En cuanto a la localización del sector arterial principalmente afectado, se plantearon cinco posibilidades diferentes: ilíaca, ilíaca y femoropoplítea, femoropoplítea, femoropoplítea y distal, distal.

Además, previamente se realizó una búsqueda bibliográfica, principalmente en UpToDate, PubMed, Google Scholar y recurriendo directamente a documentos de interés conocido en Cirugía Vascul ar para adquirir conocimientos acerca de la enfermedad arterial periférica, sus factores de riesgo, diagnóstico, manejo, diferentes opciones terapéuticas... y así poder plasmarlos en la introducción y discusión de los resultados del estudio.

### **Análisis estadístico**

Para las variables cualitativas se calcularon las frecuencias absolutas, mientras que para las variables cuantitativas fueron calculadas la media, la mediana, la

desviación estándar, el rango, el error estándar y la moda, todo ello mediante la aplicación IBM SPSS Statistics y la hoja de cálculo de Excel.

#### 4. RESULTADOS

En la tabla 1, se recogen las características basales en el momento de la realización del procedimiento.

<b>Sexo</b>	
<b>Hombres</b>	79 (82,3%)
<b>Mujeres</b>	17 (17,7%)
<b>Edad</b>	
<b>Media de edad al procedimiento, DS</b>	67,16 ± 11,58
<b>Factores de riesgo cardiovascular</b>	
<b>Tabaquismo</b>	61 (63,5%)
<b>Diabetes mellitus</b>	55 (57,3%)
<b>Hipertensión arterial</b>	69 (71,9%)
<b>Dislipemia</b>	49 (51%)
<b>Comorbilidades</b>	
<b>Cardiopatía crónica</b>	34 (35,4%)
<b>Enfermedad pulmonar crónica</b>	10 (10,4%)
<b>Situación clínica previa al procedimiento</b>	
<b>Isquemia crítica crónica</b>	78 (81,3%)
<b>Isquemia aguda</b>	8 (8,3%)
<b>Isquemia crónica no crítica</b>	10 (10,4%)
<b>Miembro tratado/sintomático</b>	
<b>Derecho</b>	52 (54,2%)
<b>Izquierdo</b>	39 (40,6%)
<b>Ambos</b>	5 (5,2%)
<b>Sector arterial principalmente afectado</b>	
<b>Ilíaco</b>	28 (29,2%)
<b>Ilíaco + femoropoplíteo</b>	7 (7,3%)
<b>Femoropoplíteo</b>	22 (22,9%)
<b>Femoropoplíteo + distal</b>	23 (24%)
<b>Distal</b>	21 (21,9%)

Tabla 1. Características basales (n=96)

La media de edad en el momento de realización de la prueba fue de 67,16 años (Desviación estándar [DS]: 11,58; Mediana: 66; Moda: 65; Rango: 47; Error estándar [ES]: 1,18).

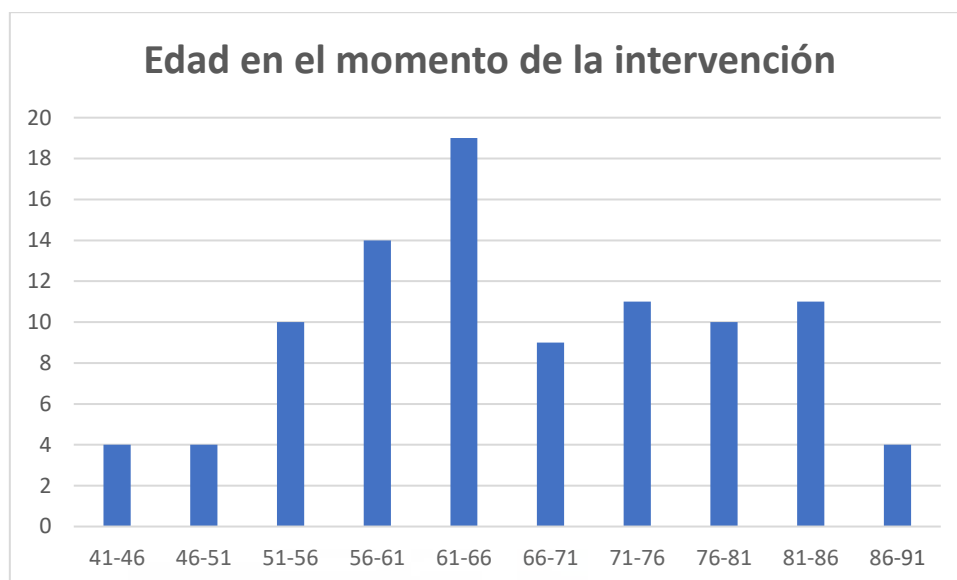


Gráfico 1. Edad en el momento de la intervención (n=96)

Con respecto al sexo de los pacientes sometidos a la prueba, el 17,7% de los procedimientos fueron realizados en mujeres y el 82,3% en hombres.

En cuanto a los factores de riesgo cardiovascular, se observó presencia de tabaquismo en un 63,5% de los casos, de diabetes en un 57,3%, de hipertensión en el 71,9% y de dislipemia en el 51%.

El 34,5 % de procedimientos fueron realizados en cardiopatas crónicos y un 10,4% en pacientes con enfermedad pulmonar crónica, atendiendo a las principales comorbilidades de los pacientes.

En el 81,3% de los casos la indicación de la realización de la prueba fue por una situación previa de isquemia crítica crónica, mientras que en 10,4% fue por la presencia de claudicación intermitente/isquemia crónica no crítica, y el 8,3% restante fue por una situación de isquemia arterial aguda.

Se dividieron los distintos procedimientos en función del miembro al que competían (el miembro tratado en el caso de los pacientes que recibieron tratamiento, y el miembro sintomático en el caso de los pacientes en los que la angiografía fue simplemente diagnóstica), obteniéndose como resultado que, de los 96 procedimientos realizados, 52 (54,2%) se centraron en el MID, 39 (40,6%) en el MII y 5 (5,2%) en ambos miembros inferiores.

En cuanto a la localización del sector arterial principalmente afectado, combinando los resultados, que fueron calculados previamente por separado para el miembro inferior derecho y el izquierdo, se observó que en 29,2% de los casos el problema se localizaba en el sector ilíaco, en el 7,3% existía afectación tanto ilíaca como femoropoplítea, en el 22,9% la obstrucción estaba localizada en el sector femoropoplíteo, en el 24% existía obstrucción tanto femoropoplítea como distal y, por último, en el 21,9% existía obstrucción arterial distal.

Una vez descritas las características basales existentes previas a la realización de la arteriografía, se leyó detenidamente el informe realizado por el radiólogo intervencionista de cada una de las pruebas, lo que permitió conocer que en 72 de los 96 procedimientos realizados (75%) la intervención fue diagnóstica y terapéutica, mientras que en los 24 restantes (25%) fue puramente diagnóstica. Además, se analizó esto mismo en el grupo de los procedimientos realizados ante una situación previa de isquemia crítica crónica (78), obteniéndose como resultado 64 procedimientos diagnósticos y terapéuticos (82,1%) y 14 simplemente diagnósticos (17,9%).

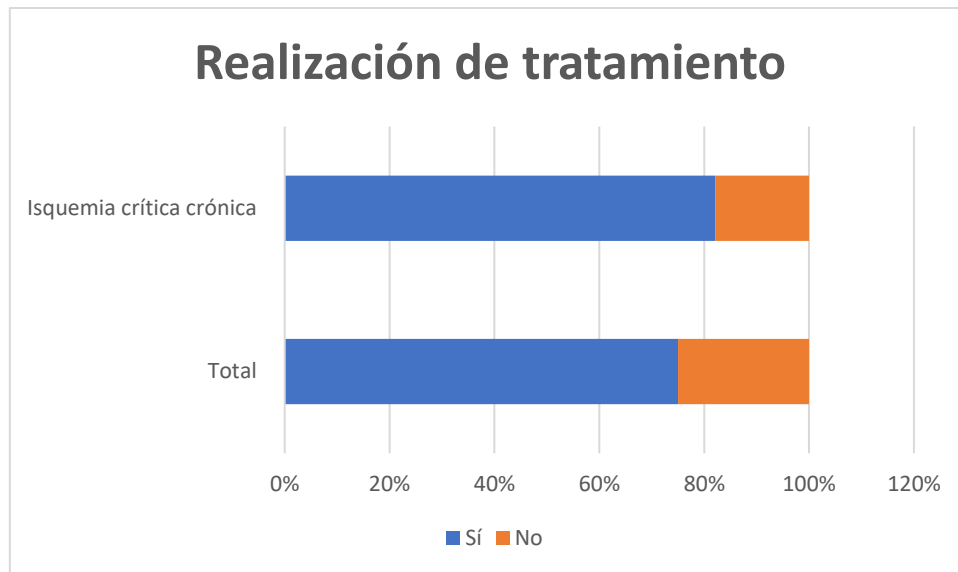


Gráfico 2. Realización de tratamiento sobre el total de pacientes y el subgrupo de isquemia crítica crónica

Dentro del grupo de pacientes con isquemia crítica crónica en los que solo se había empleado la arteriografía como herramienta diagnóstica y no terapéutica, se estudió también en qué proporción se había intentado posteriormente una revascularización en ese mismo episodio de ingreso. De los 14 pacientes analizados, se observó que en el 57,14 % (8 pacientes) se realizó, siendo en dos casos mediante procedimiento endovascular, y en los otros seis casos mediante cirugía abierta. En el 42,86 % (6 pacientes) restante, no se intentó revascularizar en ese mismo episodio de ingreso.

Con respecto a los 72 procedimientos terapéuticos realizados, en 41 de ellos el método de elección fue la angioplastia con balón (56,9%), en 27 fue necesaria además la implantación de algún *stent* (37,5%) y 4 emplearon otros métodos (5,6%) como la realización de fibrinólisis (3 casos) o la realización de tromboaspiración (1 caso).



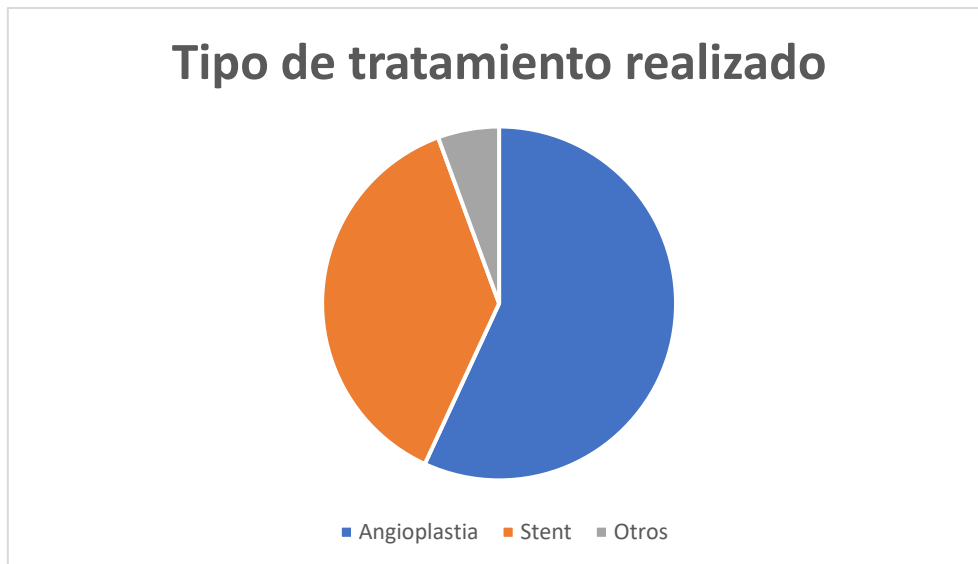


Gráfico 3. Tipo de tratamiento realizado (n=72)

Además, se obtuvo un buen resultado inmediato del tratamiento en 63 de los casos (87,5%) y en 9 un mal resultado (12,5%).

En 86 del total de arteriografías analizadas no se produjeron complicaciones inmediatas (89,6%), mientras que en las 10 restantes sí (10,4%). Dentro de las complicaciones inmediatas, se produjeron 5 casos de pseudoaneurisma, 2 casos de hematoma, un caso de sangrado arterial y dos casos de disección arterial.

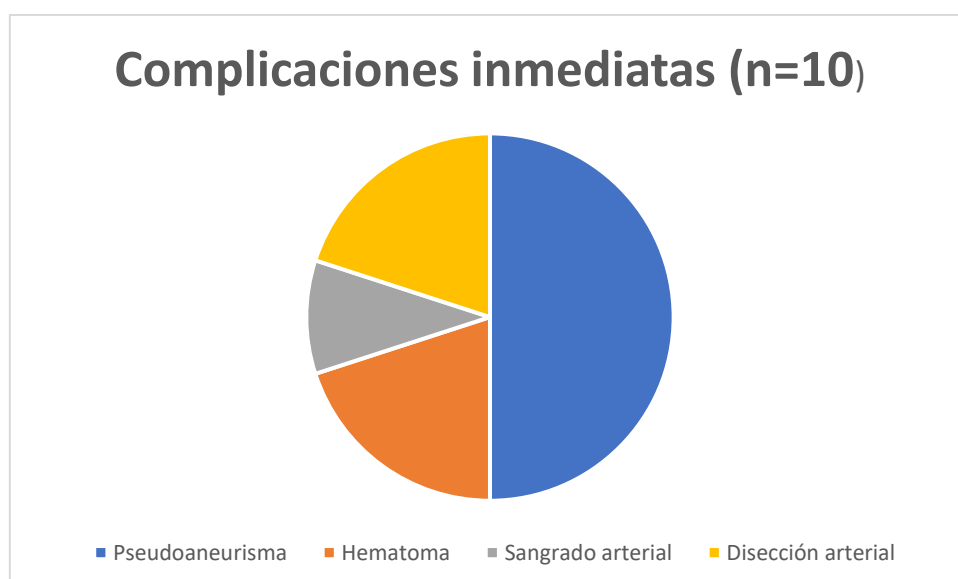


Gráfico 4. Tipo de complicaciones inmediatas producidas a causa de la arteriografía

En el período de ingreso hospitalario, en 27 de los casos analizados fue preciso realizar una amputación (28,1%), tratándose en 7 ocasiones de amputaciones mayores (25,9%) y en 20 de amputaciones menores (74,1%).

En los 69 casos restantes no fue necesario amputar (71,9%). Cabe destacar que el 100% de las amputaciones tuvieron lugar en pacientes que presentaban una situación previa al procedimiento de isquemia crítica crónica.

<b>Realización de tratamiento (n=96)</b>	
<b>Sí</b>	72 (75%)
<b>No</b>	24 (25%)
<b>Tipo de tratamiento realizado (n=72)</b>	
<b>Angioplastia con balón</b>	41 (56,9%)
<b>Stent</b>	27 (37,5%)
<b>Otros</b>	4 (5,6%)
<b>Resultado del tratamiento (n=72)</b>	
<b>Bueno</b>	63 (87,5%)
<b>Malo</b>	9 (12,5%)
<b>Complicaciones inmediatas (n=96)</b>	
<b>Sí</b>	10 (10,4%)
<b>No</b>	86 (89,6%)
<b>Necesidad de amputación (n=96)</b>	
<b>Sí</b>	27 (28,1%)
-Mayor (n=27)	7 (25,9%)
-Menor (n=27)	20 (74,1%)
<b>No</b>	69 (71,9%)

*Tabla 2. Datos arteriográficos generales*

La estancia hospitalaria media tras la realización del procedimiento fue de 14,7 días (DS: 18,34; Mediana: 9; Moda: 2; Rango: 123; ES: 1,87).

Este último dato también se calculó para el grupo en situación de isquemia crítica crónica previa a la realización de la arteriografía, obteniéndose una estancia media hospitalaria de 15,69 días (DS: 19, Mediana: 10; Moda: 2; Rango: 123; ES: 2,19).

Por último, el tiempo medio de espera de los pacientes incluidos en este estudio desde la fecha de ingreso hospitalario hasta la realización de la prueba fue de 4,57 días (DS: 4,70; Mediana: 3; Moda: 2; Rango: 28; ES: 0,48), ascendiendo en el subgrupo de los pacientes con isquemia crítica crónica a 4,92 días (DS: 4,86; Mediana: 4; Moda: 2; Rango: 28; ES: 0,55).

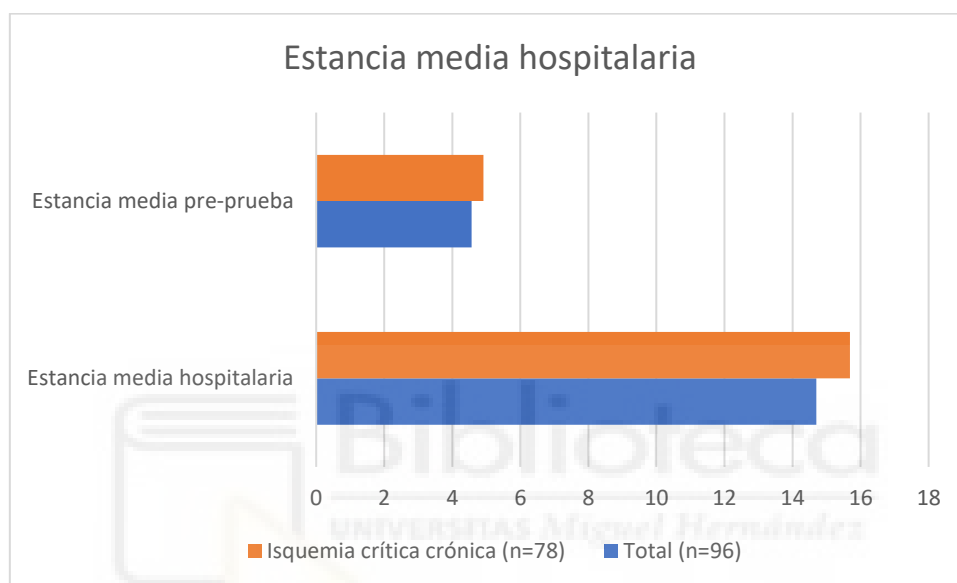


Gráfico 5. Estancia media hospitalaria (pre-prueba y total)

## 5. DISCUSIÓN

La realización de pruebas de imagen del árbol arterial cuando se ha tomado la decisión de revascularizar un miembro afectado de enfermedad arterial periférica es fundamental para conocer la extensión de la patología, el estado de las arterias proximales y distales al segmento arterial principalmente afectado y planificar la intervención más adecuada. (12)

Con la aparición y desarrollo de las técnicas de imagen no invasivas del árbol arterial, como son la eco-Doppler, el angio-TC o angio-RMN, es probable que la

angiografía haya quedado relegada a un segundo plano en cuanto a su labor puramente diagnóstica. (13)

Sin embargo, muchos especialistas la consideran aún el *gold standard* diagnóstico en pacientes con enfermedad arterial periférica, especialmente cuando esta es de localización infrapoplítea. (11)

Además, a la vez que es capaz de diagnosticar la presencia de patología arterial, la arteriografía permite la realización de tratamiento endovascular en ese mismo momento, cosa que no ofrecen las técnicas de diagnóstico por imagen no invasivas, suponiendo una ventaja en cuanto a ahorro de tiempo y recursos, pues permite en muchas ocasiones diagnosticar y tratar el problema del paciente en un solo tiempo.(7)

Por otra parte, una vez que se ha decidido que el paciente necesita revascularización, no existe un consenso acerca de cuál es el mejor abordaje, si la cirugía abierta o las técnicas endovasculares, siendo esta situación debida a que tan solo se ha realizado un estudio de alto nivel de evidencia destinado a ello, (14) si bien es cierto que se están llevando a cabo en este momento estudios que contribuirán a proporcionar evidencias más robustas acerca de las estrategias óptimas de revascularización.(15,16)

Dicha falta de consenso, la naturaleza mínimamente invasiva de las técnicas endovasculares y la mejoría de resultados gracias a los avances tecnológicos y al aumento de la experiencia, son los motivos que han llevado a considerar que casi todas las lesiones anatómicas pueden ser potencialmente tratadas por vía endovascular, siendo muchos los especialistas que optan por una estrategia de primer abordaje endovascular. (9)

Esta realidad, unida a todo lo anteriormente expuesto, y a pesar del auge de las técnicas de imagen no invasivas,<sup>(13)</sup> nos hace pensar que la realización de la arteriografía como técnica de imagen directa en pacientes con enfermedad arterial periférica afectados por isquemia crítica crónica puede continuar siendo una excelente opción.

Los resultados de nuestro estudio apoyan esta teoría, pues mostraron que en un 75% de las arteriografías incluidas se intentó además realizar un tratamiento endovascular, mientras que en el 25% restante la intervención fue puramente diagnóstica. Además, el porcentaje de procedimientos diagnóstico-terapéuticos asciende a un 82,1% si nos centramos en los pacientes con isquemia crítica crónica.

Por otra parte, se obtuvo un buen resultado inmediato del tratamiento en 63 de los casos (87,5%) y solo en 9 un mal resultado (12,5%), entendido esto último como la imposibilidad de recanalizar el sector arterial afectado. El porcentaje de éxito del tratamiento fue muy similar, concretamente del 92%, en otro estudio consultado, <sup>(17)</sup> lo que nos lleva a pensar que merece la pena intentar un primer abordaje endovascular existiendo una tasa de éxito tan elevada.

En general, la angiografía es una prueba ampliamente disponible y con una tasa de complicaciones baja. En nuestro estudio, el 89,6% del total de arteriografías analizadas transcurrieron sin incidencias, mientras que en el 10,4% se produjeron complicaciones inmediatas, todas ellas complicaciones locales (destacando 5 casos de pseudoaneurisma, 2 casos de hematoma, un caso de sangrado arterial y dos casos de disección arterial) y que se resolvieron de forma adecuada. La propia arteriografía fue de gran utilidad para ello, como en el caso del tratamiento con trombina de los pseudoaneurismas, o las disecciones

arteriales que se pudieron resolver mediante ATP. Ninguna de las complicaciones producidas tuvo mayor repercusión en el manejo de los pacientes.

Estos resultados acerca de la seguridad de la angiografía son similares a los de otros estudios consultados, donde se produjo una tasa de complicaciones locales del 7,3% <sup>(18)</sup> y del 9% <sup>(17)</sup>

Por el contrario, en nuestro estudio no se notificaron complicaciones sistémicas, neurológicas o con implicaciones en el pronóstico o manejo del paciente, si bien es cierto que las diferencias en cuanto a tamaño muestral de los estudios consultados con respecto al nuestro podrían justificar este hecho, o también podrían deberse a la mejoría y a los avances del procedimiento con el tiempo.

Para finalizar, destacamos como limitaciones principales de nuestro estudio la ausencia de artículos con nuestro mismo objetivo principal con los que comparar nuestros resultados, probablemente debida a la tendencia actual de priorizar la utilización de técnicas de imagen no invasivas frente a la arteriografía y, con ello, a dirigir la investigación hacia esta corriente.

Por último, el diseño del estudio, retrospectivo realizado mediante una revisión de historias clínicas, hace que sea más sensible a sesgos.

Los estudios observacionales como este no permiten demostrar hipótesis. Sin embargo, a partir de los resultados que ofrece sí es posible generar nuevas hipótesis que posteriormente podrán confirmarse mediante la realización de nuevos estudios diseñados para este fin.

## **6. CONCLUSIONES**

Por todo ello, concluimos que tanto por su seguridad como por la posibilidad que ofrece de realizar tratamiento, en la mayoría de ocasiones con éxito, el abordaje directo de los pacientes con EAP mediante pruebas de imagen invasivas diagnóstico-terapéuticas es útil y una muy buena opción, especialmente en aquellos con isquemia crítica crónica.

## **7. REFERENCIAS BIBLIOGRÁFICAS**

1. Suárez-Fernández C, Lozano-Sánchez FS, Bellmunt-Montoya S, Camafort-Babkowski M, Díaz-Sánchez S, Mancera-Romero J, et al. Documento de consenso multidisciplinar en torno a la enfermedad arterial periférica. Madrid; 2012.
2. Díaz-Sandoval LJ. Diagnostic and Therapeutic Approaches in the Management of Infrapopliteal Arterial Disease. Vol. 9, Interventional Cardiology Clinics. Elsevier Inc.; 2020. p. 207–20.
3. Bergqvist D, Säwe J, Syversson A, Delle M, Eckerlund I, Holst J. Peripheral Arterial Disease-Diagnosis and Treatment. A Systematic Review. Stockholm; 2008.
4. Norgren L, Hiatt WR, Dormandy JA, Nehler MR, Harris KA, Fowkes FGR. Inter-Society Consensus for the Management of Peripheral Arterial Disease (TASC II). Vol. 45, Journal of Vascular Surgery. 2007.
5. Berger JS, Davies MG. Overview of lower extremity peripheral artery disease - UpToDate [Internet]. 2021 [cited 2021 Nov 16]. p. 1–22. Available from: <https://www.uptodate.com/contents/overview-of-lower-extremity->

peripheral-artery-

disease?search=overview%20of%20lower%20extremity%20peripheral%20disease&source=search\_result&selectedTitle=1~150&usage\_type=default&display\_rank=1

6. Kullo IJ, Rooke TW. Peripheral Artery Disease. Solomon CG, editor. New England Journal of Medicine [Internet]. 2016 Mar 3;374(9):861–71. Available from: <http://www.nejm.org/doi/10.1056/NEJMcp1507631>
7. Conte MS, Bradbury AW, Kolh P, White J v., Dick F, Fitridge R, et al. Global vascular guidelines on the management of chronic limb-threatening ischemia. Journal of Vascular Surgery. 2019 Jun 1;69(6):3S-125S.e40.
8. Begelman SM, Jaff MR. Noninvasive diagnostic strategies for peripheral arterial disease. Cleveland Clinic Journal of Medicine. 2006;73(4):S22–9.
9. Dosluoglu Hasan H. Endovascular techniques for lower extremity revascularization - UpToDate [Internet]. Endovascular techniques for lower extremity revascularization. 2021 [cited 2021 Nov 16]. p. 1–34. Available from: <https://www.uptodate.com/contents/endovascular-techniques-for-lower-extremity-revascularization>
10. Mishra A, Jain N, Bhagwat A. CT Angiography of Peripheral Arterial Disease by 256-Slice Scanner: Accuracy, Advantages and Disadvantages Compared to Digital Subtraction Angiography. Vascular and Endovascular Surgery. 2017 Jul 1;51(5):247–54.
11. Wong TH, Tay KH, Sebastian MG, Tan SG. Duplex ultrasonography arteriography as first-line investigation for peripheral vascular disease. Singapore Medical Journal. 2013;54(5):271–4.



12. Chung J. Management of chronic limb-threatening ischemia - UpToDate [Internet]. Advanced vascular imaging for lower extremity peripheral artery disease. 2021 [cited 2021 Nov 17]. p. 1–20. Available from: <https://www.uptodate.com/contents/advanced-vascular-imaging-for-lower-extremity-peripheral-artery-disease>
13. Vlachopoulos C, Georgakopoulos C, Koutagiar I, Tousoulis D. Diagnostic modalities in peripheral artery disease. Vol. 39, Current Opinion in Pharmacology. Elsevier Ltd; 2018. p. 68–76.
14. Bradbury AW, Adam DJ, Bell J, Forbes JF, Fowkes FGR, Gillespie I, et al. Bypass versus Angioplasty in Severe Ischaemia of the Leg (BASIL) trial: Analysis of amputation free and overall survival by treatment received. *Journal of Vascular Surgery*. 2010;51(5 SUPPL.):18S-31S.
15. Popplewell MA, Davies H, Jarrett H, Bate G, Grant M, Patel S, et al. Bypass versus angio plasty in severe ischaemia of the leg - 2 (BASIL-2) trial: Study protocol for a randomised controlled trial. *Trials*. 2016 Jan 6;17(1).
16. Menard MT, Farber A, Assmann SF, Choudhry NK, Conte MS, Creager MA, et al. Design and Rationale of the Best Endovascular Versus Best Surgical Therapy for Patients With Critical Limb Ischemia (BEST-CLI) Trial. *J Am Heart Assoc*. 2016 Jul 8;5(7).
17. Vierthaler L, Callas PW, Goodney PP, Schanzer A, Patel VI, Cronenwett J, et al. Determinants of survival and major amputation after peripheral endovascular intervention for critical limb ischemia. *Journal of Vascular Surgery*. 2015 Sep 1;62(3):655-664.e8.

18. Waugh JR, Sacharias N. Arteriographic Complications in the DSA Era. Radiology. 1992;182:243–6.

## 8. ANEXO

### a. Informe favorable del Comité de Ética para la investigación con medicamentos del HGU Dr. Balmis



#### COMITÉ DE ÉTICA PARA LA INVESTIGACIÓN CON MEDICAMENTOS DEL DEPARTAMENTO DE SALUD DE ALICANTE - HOSPITAL GENERAL

C/. Pintor Baeza, 12 - 03010 Alicante  
<http://www.dep19.san.gva.es>  
Teléfono: 965-913-921  
Correo electrónico: [ceim\\_hgua@gva.es](mailto:ceim_hgua@gva.es)


Ref. CEIm: PI2022-17 - Ref. ISABIAL: 2022-016

#### INFORME DEL COMITE DE ETICA PARA LA INVESTIGACION CON MEDICAMENTOS

Reunidos los miembros del Comité de Ética para la Investigación con medicamentos del Departamento de Salud de Alicante - Hospital General, en su sesión del día 23 de febrero de 2022 (Acta 2022-02), y una vez estudiada la documentación presentada por el **Dr. Alberto Miñano Pérez** del Servicio de Cirugía del Hospital General Universitario de Alicante, tiene bien a informar que el proyecto de investigación titulado "**Utilidad de la arteriografía como procedimiento diagnóstico - terapéutico directo en pacientes con isquemia crítica de MMI**", se ajusta a las normas deontológicas establecidas para tales casos. Se informa a su vez de que este estudio ha solicitado la exención del Consentimiento Informado.

Y para que conste a los efectos oportunos, firmo la presente en Alicante con fecha 10 de marzo de 2022.

Firmado por Luis Manuel Hernández Blasco -  
21424371D el 10/03/2022 10:38:23



Fdo. Dr. Luis Manuel Hernández Blasco  
Secretario Técnico CEIm Departamento de  
Salud de Alicante - Hospital General

**b. Informe de evaluación de investigación responsable de la Oficina de Investigación Responsable de la Universidad Miguel Hernández**



**INFORME DE EVALUACIÓN DE INVESTIGACIÓN RESPONSABLE DE 2. TFG (Trabajo Fin de Grado)**

Elche, a 15 de marzo del 2022

Nombre del tutor/a	Alberto Miñano Pérez
Nombre del alumno/a	María Zulaika Lloret
Tipo de actividad	11. Uso de datos procedentes de humanos
Título del 2. TFG (Trabajo Fin de Grado)	Utilidad de la arteriografía como procedimiento diagnóstico-terapéutico directo en pacientes con isquemia crítica de miembro inferior
Código/s GIS estancias	
Evaluación Riesgos Laborales	Conforme (autodeclaración)
Evaluación Ética	Favorable
Registro provisional	211019204921
Código de Investigación Responsable	TFG.GME.AMP.MZL.211019
Caducidad	2 años

Se considera que el presente proyecto carece de riesgos laborales significativos para las personas que participan en el mismo, ya sean de la UMH o de otras organizaciones.

La necesidad de evaluación ética del trabajo titulado: Utilidad de la arteriografía como procedimiento diagnóstico-terapéutico directo en pacientes con isquemia crítica de miembro inferior, ha sido realizada en base a la información aportada en el formulario online: "TFG/TFM: Solicitud Código de Investigación Responsable (COIR)", habiéndose presentado autorización ética del CEIm del Departamento de Salud de Alicante – Hospital General. Dicha información se adjunta en el presente informe.

Por todo lo anterior, se autoriza la realización de la presente actividad.

Atentamente,

Yolanda Miralles López  
Secretaria del CEIm  
Vicerrectorado de Investigación

Domingo L. Orozco Beltrán  
Presidente del CEIm  
Vicerrectorado de Investigación