

UNIVERSIDAD DE MIGUEL HERNÁNDEZ

FACULTAD DE MEDICINA

TRABAJO FIN DE GRADO EN PODOLOGÍA



**ALGORITMO DIAGNÓSTICO DE LAS TALALGIAS DE ORIGEN
MECÁNICO:**

**FASCITIS PLANTAR, SÍNDROME DE HAGLUND
Y ESPOLÓN CALCÁNEO**

AUTOR: Ferrández Ferrández, María José

N.º Expediente: 897

TUTOR: Blázquez Viudas, Raúl

Departamento de Psicología de la Salud. Área de Enfermería

Curso Académico: 2018-2019

Convocatoria de Junio

A la atención de la Vicedecana de Grado en Podología

ABREVIATURAS:

FD: flexión dorsal.

FP: flexión plantar.

TPA: articulación tibioperonea astragalina.

RMN: resonancia magnética nuclear.



ÍNDICE

1. RESUMEN/ ABSTRACT	1
2. INTRODUCCIÓN	4
2.1. JUSTIFICACIÓN.....	10
2.2. HIPÓTESIS.....	10
3. OBJETIVOS DEL TRABAJO	10
4. MATERIAL Y MÉTODOS	11
• 4.1. DISEÑO DEL ESTUDIO	11
• 4.2. ESTRATEGIAS DE BÚSQUEDA	11
• 4.3. CRITERIOS DE INCLUSIÓN	12
5. RESULTADOS	19
6. DISCUSIÓN	20
• 6.1. LIMITACIONES DEL ESTUDIO.....	26
7.CONCLUSIÓN	27
8.REFERENCIAS BIBLIOGRÁFICAS	28

1. RESUMEN

Introducción: El dolor plantar del talón, llamado talalgia es una patología muy común en la práctica clínica podológica diaria, con una incidencia de un 10% en la población¹. Es de etiología múltiple, pudiendo ser de afectación neurológica, infecciosas, reumatológicas, artríticas, mecánicas, traumáticas y de etiología vascular⁵.

La causa más común, es el estrés biomecánico de la fascia plantar y su entesis de la tuberosidad del calcáneo por sobrecarga mecánica⁵. En este estudio, nos centraremos en explicar y desarrollar las talalgias de origen mecánico, en concreto, la fascitis plantar, Síndrome de Haglund y espolón calcáneo debido a su gran incidencia en consulta. Por lo tanto, no se realizará definiciones o explicación de conceptos de los diferentes tipos de talalgias.

Objetivos: valorar la evidencia científica existente en la actualidad sobre test clínicos o pruebas diagnósticas que nos sirvan como guía, para el diagnóstico diferencial de las talalgias de origen mecánico con el fin de establecer un algoritmo diagnóstico entre ellas.

Métodos: se realizó una revisión bibliográfica de ensayos clínicos y revisiones sistemáticas en las bases de datos biomédicas "PUBMED", "DIALNET" y "ESCIENCE". Se obtiene un total de 725 artículos de los cuales, han sido seleccionados 14, siguiendo las pautas indicadas según los criterios de inclusión y exclusión.

Resultados: elaboración de varias tablas resumen, en las cuales, se compara las maniobras exploratorias que aparecen en los diferentes artículos seleccionados. Tras los resultados obtenidos, se ha decidido desarrollar un algoritmo diagnóstico de las

maniobras clínicas más importantes para la detección de estas patologías, dividiéndolo en 3 líneas de actuación según las pautas indicadas encontradas en este estudio.

Conclusión: Los resultados de esta revisión demuestran que hay limitación científica sobre las maniobras clínicas necesarias para la fascitis plantar, Síndrome de Haglund y espolón calcáneo. La fascitis plantar es la talalgia con más estudios científicos de maniobras exploratorias, debido a su gran incidencia en podología. Para realizar un algoritmo diagnóstico de las patologías estudiadas, debemos de tener en cuenta, que el principal dato diagnóstico es la clínica del paciente siendo necesario realizar una correcta anamnesis y exploración física.

Palabras Clave: “dolor plantar” “fascitis plantar”, “síndrome de Haglund”, “espolón calcáneo”.

1. ABSTRACT

Introduction: The plantar heel pain, called heel pain, is a very common pathology in daily clinical podiatry, with an incidence of 10% in the population¹.

It is of multiple etiology, and may be of neurological, infectious, rheumatological, arthritic, mechanical, traumatic and vascular etiology⁵.

The most common cause is the biomechanical stress of the plantar fascia and its entheses of the tuberosity of the calcaneus due to mechanical overload⁵. In this study, we will focus on explaining and developing talalgias of mechanical origin, specifically, plantar fasciitis, Haglund's syndrome and calcaneal spur due to its high incidence in consultation^{1,3}. Therefore, there will be no definitions or explanation of concepts of the different types of talalgias.

Objectives: assess the current scientific evidence on clinical tests or diagnostic tests that serve as a guide for the differential diagnosis of talalgias of mechanical origin in order to establish a diagnostic algorithm between them.

Methods: a bibliographic review of clinical trials and systematic reviews was carried out in the biomedical databases "PUBMEB", "DIALNET" and "ESCIENCE". A total of 725 articles are obtained, of which 14 have been selected, following the guidelines indicated by the inclusion and exclusion criteria.

Results: elaboration of several summary tables, in which the exploratory maneuvers that appear in the different selected articles are compared. After the obtained results, it has been decided to develop a diagnostic algorithm of the most important clinical maneuvers for the detection of these pathologies, dividing it into 3 lines of action according to the indicated guidelines found in this study .

Conclusions: The results of this review show that there is scientific limitation on the clinical maneuvers necessary for plantar fasciitis, Haglund's syndrome and calcaneal spur. Plantar fasciitis is the talalgia with more scientific studies of exploratory maneuvers, due to its great incidence in podiatry. To perform a diagnostic algorithm of the pathologies studied, we must bear in mind, that the main diagnostic data is the patient's clinic, being necessary to perform a correct anamnesis and physical examination.

Keywords: "heel pain", "Hanglund's syndrome", "plantar fasciitis", "calcaneal spur".

2. INTRODUCCIÓN

El dolor plantar del talón, llamado talalgia es una patología muy común en la práctica clínica podológica diaria con una incidencia de un 10% en la población ¹.

Talalgia se corresponde anatómicamente con la tuberosidad postero-plantar del calcáneo, tendón de Aquiles y sus inserciones ligamento- tendinosas, bursas serosas y tejido fibrograso².

La mayoría de los pacientes que presentan esta patología corresponden al sexo femenino y en edades comprendidas entre los 40 y 60 años debido a una disminución en la elasticidad de la fascia plantar y ralentización del proceso de curación, asociado al aumento de la edad ^{3,4}.

La sintomatología aparece al apoyar el pie y en la deambulación, pudiéndose localizar tanto en la cara inferior, lateral y posterior del talón³. El dolor de talón se produce en ambos talones (bilateralmente), en menos de 30 por ciento de los casos. El talón opuesto puede seguir con síntomas similares como resultado de la compensación ⁴.

Respecto a la etiología, es múltiple, pudiendo ser de afectación neurológica, infecciosas, reumatológicas, mecánicas, artríticas, traumáticas o de etiología vascular ⁵.

Pero la causa más común, es el estrés biomecánico de la fascia plantar y su entesis de la tuberosidad del calcáneo por sobrecarga mecánica, debido a los diferentes tipos de fuerza que soportan tanto en estática como en dinámica ⁵.

En este estudio, nos centraremos en explicar las talalgias de origen mecánico debido a su gran incidencia en consulta^{1,3}. Por lo tanto, no se realizará definiciones o explicación de conceptos de los diferentes tipos de talalgias.

Retomando al tema anterior, según la zona anatómica afecta, las talalgias se clasifican en posteriores o plantares ⁴ (Imagen 1).

Causes of heel pain.

Causes of plantar heel pain	Causes of posterior heel pain
Plantar fasciitis	Retrocalcaneal bursitis
Atrophy of heel pad	Achilles tendinitis
Posttraumatic, (e.g., calcaneal fracture)	Haglund's deformity
Enlarged calcaneal spur	Degeneration of Achilles tendon insertion
Neurological conditions such as tarsal tunnel syndrome or entrapment of nerve to abductor digiti quinti.	
Degenerative disk disease with radiation toward heel	
Systemic disease, (e.g., Reiter's syndrome, psoriatic arthritis)	
Acute tear of plantar fascia	
Calcaneal apophysitis	

- 1 imagen extraída del artículo: Agyekum K. et al. (2015)⁴

Las Talalgias posteriores de causa mecánica más frecuentes son tendinitis o entesopatía Aquílea, deformidad de Haglund y bursitis retrocalcánea⁴.

El Síndrome de Haglund, fue descrito por primera vez en 1928 por Patrick Haglund^{6,7,10}. Es una causa de atrapamiento tendino-bursal del talón, producida por una exostosis en la tuberosidad posterosuperior del calcáneo denominado deformidad de Haglund^{6,7,8,9},

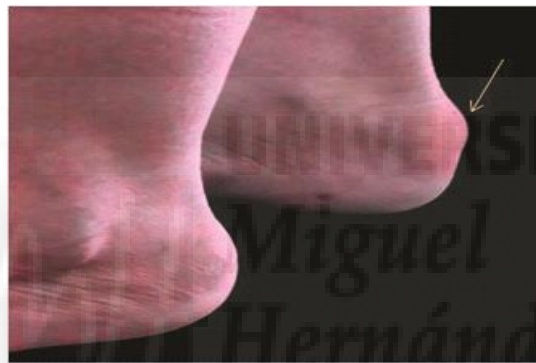Esta deformidad se debe de diferenciar del Síndrome de Haglund, cuyo síndrome cursa con bursitis retrocalcánea e inflamación y tendinopatía Aquílea¹⁰. También debe distinguirse de la enfermedad de Haglund, osteocondrosis del hueso navicular accesorio⁸.

La patogenia del Síndrome de Haglund es controvertida, existiendo distintas teorías⁹. Algunos autores establecen que la contracción continua del complejo gemelo-sóleo produce un atrapamiento de la bursa retrocalcánea entre el Tendón de Aquiles y la

deformidad de Haglund. Otros, postulan que el cuadro es secundario a una rigidez en respuesta a la irritación crónica, esto a su vez, comprimiría la bursa contra el tendón aquileo produciendo un ciclo de agresión-respuesta a la agresión-nueva agresión⁹.

El factor predisponente más frecuente, es el uso de calzado ajustado⁹. Respecto al factor biomecánico, tacón alto, arco plantar aumentado, tendinopatía aquilea y situaciones que favorecen la fricción entre el tendón y el hueso⁹.

Presenta la siguiente clínica: dolor en región aquilea que aumenta con la actividad, marcha claudicante, exostosis o protuberancia dolorosa en la zona posterior del calcáneo ^{10,11}.



Deformidad de Haglund

- 2 imagen extraída del artículo: Kucuksen S.et al.(2012)⁸

Respecto al espolón calcáneo es una prominencia ósea o exostosis que se origina en la superficie postero plantar de la tuberosidad del calcáneo¹².

La etiología del espolón calcáneo es desconocida, pero se explica tradicionalmente por la *Hipótesis de Tracción Longitudinal*. Sugiere que la tracción repetitiva de la inserción de la fascia plantar en la tuberosidad del calcáneo, conduce a un proceso inflamatorio, reactivo y osificación de la entesis^{13,14}. La evidencia de esta hipótesis se puede derivar de estudios que han demostrado que la tensión fascial plantar aumenta con la disminución del arco longitudinal interno, siendo más probable que este dolor aparezca en pies planos). Por otro lado, la validez de esta hipótesis también ha sido cuestionada.

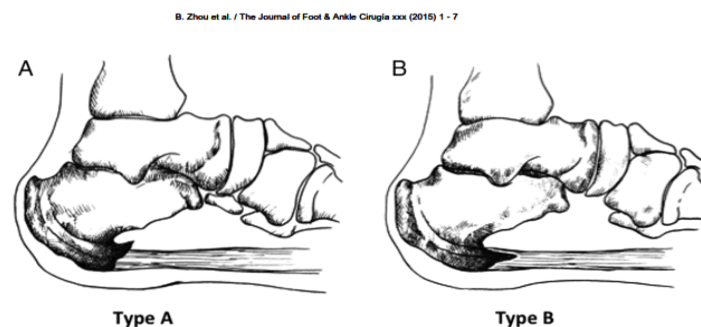
Otra propuesta alternativa sobre la etiología del espolón es la *Hipótesis Compresión Vertical* de Kumai y Benjamin². Esta hipótesis, argumenta que la aparición del espolón se desarrolla en respuesta a compresiones repetitivas, en lugar de tracción. Sugieren que son fibrocartílagos formados en respuesta al estrés del calcáneo, siendo más común en personas con sobrepeso o con disminución de la elasticidad de almohadilla grasa plantar ².

Tanz afirma la aparición del espolón calcáneo en la zona de inserción del flexor corto de los dedos y no en el origen de la fascia plantar. Por lo tanto, pudiéndose localizar en el origen de este músculo, Abductor del 1º y 5º dedo ¹⁴.

El hecho de presentar un espolón no es indicativo de una patología, ya que la mayoría de los espolones no son dolorosos y se descubren accidentalmente en una radiografía lateral en carga. Sin embargo, están presente en el 50 % de las talalgias¹⁴.

Hay dos tipos de espolón¹⁴(3 Imagen).

- Tipo A: espolón calcáneo superior a la inserción de la fascia plantar.
- Tipo B: espolón se extiende hacia adelante desde el punto de inserción de la fascia plantar dentro de ella, dolor clínico más severo.

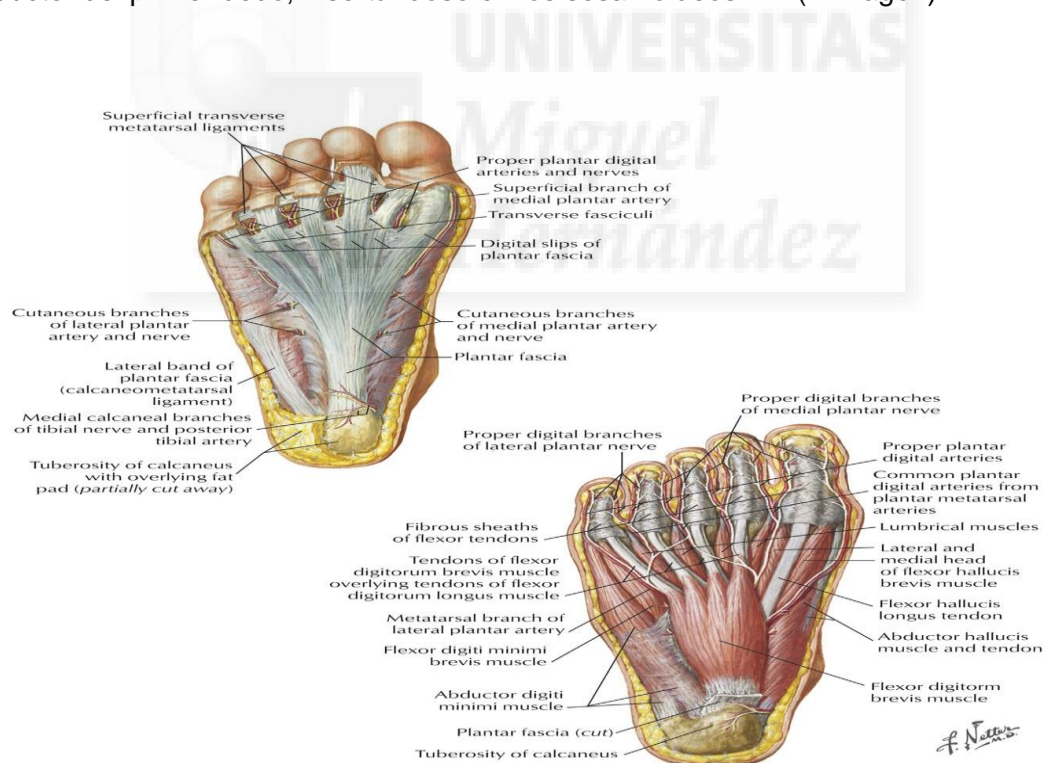


- 3 imagen extraída del artículo: Zhou B.et al.(2015)¹⁴.

En relación a la clínica, se caracteriza por dolor a lo largo del plantar medial e inferior del calcáneo que aumenta en bipedestación prolongada y con actividades que requieren cargar peso. Disminuye la sintomatología tras el reposo^{11,12,13,14}.

La fascia plantar es una aponeurosis fibrosa que se extiende por la superficie plantar del pie, constituye soporte estático del arco longitudinal del pie¹⁵. Se origina a partir del tubérculo medial y anterior del calcáneo, ayuda a dividir la musculatura intrínseca del pie en tres compartimentos distintos: medial, central y lateral³.

Compartimento lateral, cubre la superficie del músculo abductor del quinto dedo, insertándose en la base de la falange proximal del mismo. La porción central se divide distalmente en cinco bandas, una para cada dedo, insertándose a la altura de las articulaciones metatarso falángicas. La parte medial cubre la superficie del músculo abductor del primer dedo, insertándose en los sesamoideos^{6,16} (4 imagen).



- 4 imagen del artículo: Rosebaum A.J.et al.(2014)¹⁶.

La fascitis plantar se define como un proceso inflamatorio resultante de microtraumatismos repetidos que conducen a micro roturas de la fascia plantar¹⁸. Sin embargo, el estudio de Lemont et al .2003¹⁷ recogió 50 muestras de fascia de sujetos intervenidos por dolor de talón, del cual detectó en 16 casos datos de fragmentación de las fibras y degeneración mixoide. Concluyó que hay datos que sugieren signos de degeneración en la aponeurosis, pero hay poca evidencia de signos inflamatorios considerando el dolor subcalcáneo como una entesopatía de inserción¹⁷.

Este autor asigna el término de “fasciosis” como más apropiado para describir esta patología^{17,18}. Por lo tanto, la literatura actual sugiere que la fascitis plantar sea llamada fasciosis plantar debido a los procesos crónicos degenerativos en los tejidos en la zona inflamada, la cual conducen a una respuesta de engrosamiento, necrosis colágena y metaplasia condroide⁷. De etiología multifactorial, aunque habitualmente se atribuye a la sobrecarga mecánica¹⁶.

La clínica característica es dolor matutino que disminuye con actividad progresiva y discinesia post estática^{18,19}.

En relación con las talalgias nombradas anteriormente, cabe mencionar que el diagnóstico es principalmente clínico. Una historia completa es imprescindible en la evaluación de estos pacientes. El examen físico y/o exploración física, es otro componente muy importante. El resultado de determinadas pruebas como la palpación, determinará la ubicación del dolor, facilitando el diagnóstico³. Habrá que realizar las siguientes maniobras básicas: evaluación visual del pie (signos inflamatorios, deformidades digitales), palpación de prominencias óseas, movilidad del tobillo, inserciones tendinosas, palpación del talón y fascia plantar, así como la postura y el arco del pie con el paciente en carga^{3,4}.

2.1. JUSTIFICACIÓN

El dolor que se produce en el talón tiene repercusiones directas en las actividades diarias de nuestro paciente pudiendo ocasionar una progresiva limitación funcional del pie, restricción de la actividad motora y cambios en los hábitos de deambulaci3n⁵.

Por lo tanto, es muy importante poder realizar un correcto diagn3stico diferencial de los tres tipos de talalgias de origen mecánico seleccionadas, dado su elevada incidencia en consulta^{1,3}.

2.2. HIP3TESIS

Las diferentes maniobras clínicas exploratorias, nos pueden servir para realizar un diagn3stico diferencial de las distintas talalgias mecánicas estudiadas.

3. OBJETIVOS

1. Encontrar test clínicos o pruebas diagn3sticas con evidencia científica para aplicarlos como guía, para el diagn3stico diferencial de las talalgias de origen mecánico.

2. Establecer y desarrollar un algoritmo diagn3stico de fascitis plantar, esp3lon calcáneo y S3ndrome de Haglund.

4. MATERIAL Y MÉTODOS

Para verificar la hipótesis, se ha realizado una búsqueda bibliográfica en bases de datos biomédicas y siguiendo las pautas indicadas según los criterios de inclusión.

4.1. DISEÑO DEL ESTUDIO

Para desarrollar el objetivo de este estudio, se realizó un trabajo de revisión bibliográfica. Se han consultado las siguientes bases de datos:

- **PUBMED (MEDLINE)**
- **SCIENCE DIRECT**
- **DIALNET**

4.2. ESTRATEGIA DE BÚSQUEDA

Se llevó a cabo una búsqueda sistemática en bases biomédicas, para revisiones bibliográficas y estudios originales utilizando las palabras clave: heel pain, calcaneal spur, plantar fasciitis, haglund ´s syndrome.

Se empleó el marcador booleano AND entre las palabras clave. Límites y filtros utilizados fueron “humans” “2009-2019”. Realizamos la selección de artículos siguiendo los criterios de inclusión.

4.3. CRITERIOS DE SELECCIÓN DEL ESTUDIO:

Criterios de Inclusión:

- Artículos en inglés y español con menos de diez años de antigüedad.
- Revisión sistemática y ensayos clínicos.
- Tesis doctoral.
- Artículos publicados en castellano o inglés.
- Talalgias de origen mecánico en edad adulta.
- Artículos que evalúen las maniobras clínicas empleadas en las talalgias mecánicas.

Criterios de exclusión:

- Artículos de opinión.
- Artropatías seronegativas- degenerativas.
- Pacientes sometidos a intervenciones quirúrgicas.
- Osteocondrosis Infantiles.
- Neoplasia.
- Enfermedades infecciosas o vasculares.

Selección de Artículos:

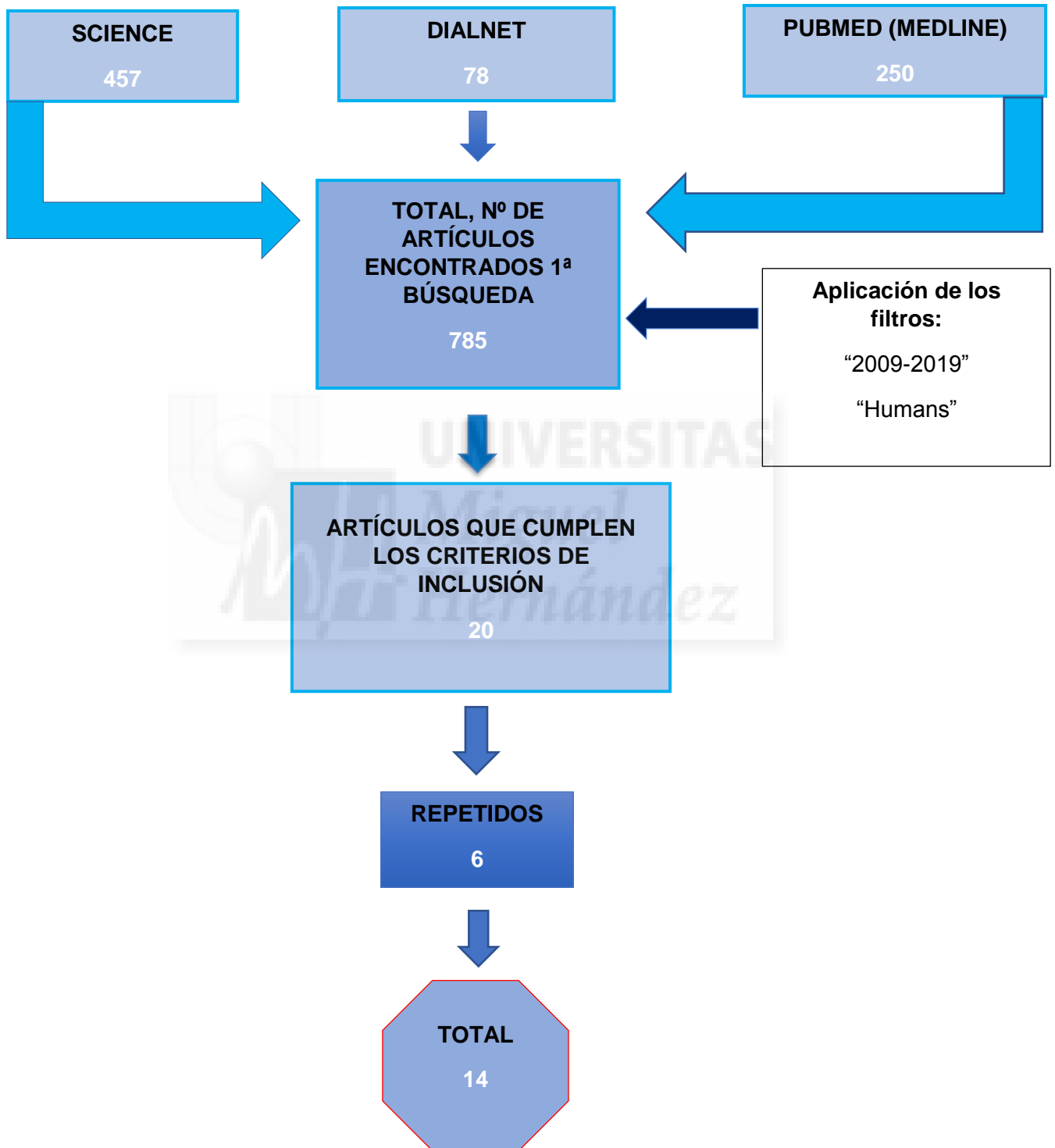
Tras realizar la búsqueda inicial mediante la aplicación de filtros y palabras clave, se han obtenido 250 resultados en Pubmed, 78 Dialnet y 457 en Science Direct, siendo un total de 785 artículos, de los cuales se han descartado 765 estudios por no encontrar información sobre maniobras clínicas empleadas para el diagnóstico de estas talalgias. Se han leído los títulos y resúmenes de todos los artículos con el fin de, asegurarnos el cumplimiento de los criterios de inclusión. Por lo tanto, se ha ido reduciendo la búsqueda hasta un total de 20 artículos, de los cuales seis se encontraban repetidos.

Concluimos, como número de artículos empleados, 14. Esta selección de artículos, aparece de forma resumida en el diagrama de flujo y en la (Tabla 1).

Tabla 1: Resultados de la búsqueda bibliográfica

BASES BIOMÉDICAS	PALABRAS CLAVE Y OPERADORES BOLEANOS	N.º DE BÚSQUEDAS	RESULTADOS	N.º ARTÍCULOS EXCLUIDOS	N.º ARTÍCULOS CRITERIOS DE INCLUSIÓN
PUBMED (MEDLINE)	"CALCANEAL SPUR "	1	30	29	1
	"HEEL PAIN " AND "PLANTAR FASCIITIS"	2	210	209	4
	"HAGLUND'S SYNDROME "	3	10	8	2
SCIENCE DIRECTE	"CALCANEAL SPUR "	1	122	121	3
	"HEEL PAIN " AND "PLANTAR FASCIITIS"	2	265	264	3
	"HAGLUND'S SYNDROME"	3	70	67	3
DIALNET	"FASCITIS PLANTAR "	1	57	56	1
	"ESPOLÓN CALCÁNEO"	2	15	14	1
	"SINDROME DE HAGLUND"	3	6	4	2

Artículos encontrados: diagrama de flujo



5. RESULTADOS

Tras analizar los artículos seleccionados en esta revisión sistemática, los resultados encontrados para la Fascitis Plantar, se exponen en la siguiente tabla: (Tabla 2) y

(Tabla 3).

Tabla 2: Resultados artículos Fascitis Plantar

Autor	Tipo de Estudio	N.º de Muestra	Clínica	Maniobras	Diagnóstico por Imagen
Rosenbaum A.J. et al. (2014) ¹⁶	Revisión sistemática	61	Dolor matutino. Disminuye con actividad progresiva.	<p>PALPACIÓN: tuberosidad medial del calcáneo</p> <p>TIPO DE DOLOR: inicio gradual de tipo irradiado</p> <p>DORSIFLEXIÓN PASIVA DE LOS DEDOS DEL PIE: sintomatología dolorosa.</p> <p>HEEL SQUEEZE TEST: Negativo. Se utiliza como diagnóstico diferencial para fractura por estrés del calcáneo</p> <p>DORSIFLEXIÓN FORZADA Y EVERSIÓN DEL PIE: Negativa. Se realiza como maniobra diagnóstica diferencial de la patología Síndrome del Túnel Tarsiano.</p>	Ecografía
Vidal J.A.G. et al. (2019) ²²	Validez transversal	16	Dolor matutino con dificultad para caminar o después de un periodo de descanso.	<p>TIPO DE DOLOR: irradiado, por la fascia plantar.</p> <p>TEST DE SILFVERSKIOLDS: < 10° de flexión dorsal de tobillo, tendinopatía del tríceps sural.</p>	Ecografía
Thompson J. V. et al. (2014) ¹⁹	Revisión sistemática	16	Dolor más intenso durante los primeros pasos de la mañana.	<p>PALPACIÓN: dolor reproducible en la cara medial plantar del talón.</p> <p>Sintomatología dolorosa a la extensión pasiva de los dedos</p> <p>FLEXIÓN DORSAL DE TOBILLO: <10°</p>	Ecografía

Tabla 3: Resultados artículos Fascitis Plantar

Autor	Tipo de Estudio	N.º de Muestra	Clínica	Maniobras	Diagnóstico por Imagen
Silvestre Muñoz A. et al. (2010) ¹⁵	Revisión sistemática	106	Dolor, inflamación e imposibilidad para caminar. Dolor matutino más intenso o tras el reposo. Disminuye en un tiempo caminando.	PALPACIÓN: tuberosidad medial del calcáneo con inflamación. Se realiza palpación por toda la fascia para descartar la presencia de nódulos fibrosos. TIPO DE DOLOR: de instauración lenta gradualmente progresivo. El dolor se exagera e irradiado al realizar flexión dorsal de los dedos.	Ecografía
Martin R. L. et al. (2014) ²¹	Revisión sistemática	100	Dolor en pasos iniciales después de un período de inactividad	PALPACIÓN: dolor en la inserción proximal o distal de la fascia plantar. MANIOBRA DE WINDLASS: positiva. DORSIFLEXIÓN FORZADA Y EVERSIÓN DEL PIE: Negativa. FD TPA: limitada <10°	Ecografía
Johnson R. E. et al. (2014) ²³	Revisión sistemática	16	Discinesia post-estática Marcha antiálgica	PALPACIÓN: dolor localizado en el aspecto medial plantar del calcáneo a lo largo de la inserción de la fascia plantar TIPO DE DOLOR: inicio gradual e insidioso MANIOBRA DE WINDLASS: dolor en la banda central. Prueba positiva, patología FD TPA limitada <10° tendinopatía del tríceps sural HEEL SQUEEZE TEST: diagnóstico diferencial Fractura por estrés del calcáneo.	Ecografía RMN
Rodríguez Romero J.C. et al. (2016) ³	Transversal observacional	50	Dolor agudo que aparece en la deambulación matinal tras el reposo nocturno, y a veces, después de un reposo relativo. En fases más avanzadas incluso de forma continua	PALPACIÓN: Dolor región plantar medial del calcáneo TIPO DE DOLOR: gradual e irradiado por el borde interno del pie DORSIFLEXIÓN PASIVA DE LOS DEDOS: sintomatología dolorosa fascial.	Ecografía

Los resultados obtenidos del espolón calcáneo y Síndrome de Haglund, tras analizar los artículos seleccionados, son resumidos en las siguientes tablas: (Tabla 4), (Tabla 5)

Tabla 4: Resumen Artículos Espolón Calcáneo

Autor	Tipo de estudio	N.º de Muestra	Clínica	Maniobras	Diagnóstico por Imagen
Rodríguez Romero J.C. et al. (2016) ³	transversal observacional	50	<p>Dolor, imposibilidad al caminar e inflamación en el talón.</p> <p>Aumenta en bipedestación prolongada con actividades que requieren cargar peso.</p>	<p>PALPACIÓN: lado interno del pie. Inflamación aguda de la tuberosidad medial del calcáneo.</p> <p>TIPO DE DOLOR: localizado, de instauración lenta</p> <p>DORSIFLEXIÓN FORZADA DE PIE Y DE LOS DEDOS</p>	<p>Radiografía lateral en carga:</p> <p>-Proyección de Graham</p>
Vyce S.D. et al. (2014) ²	Revisión sistemática	89	<p>Espolón sintomático: dolor al deambular que disminuye con el reposo.</p> <p>Espolón asintomático: es diagnosticado accidentalmente por otras patologías en la zona calcánea.</p>	<p>PALPACIÓN: a lo largo del plantar medial y pared medial inferior del calcáneo.</p> <p>DORSIFLEXIÓN PASIVA:</p> <p>FLEXION PLANTAR ACTIVA DEL PIE</p> <p>MANIOBRA DE THOMPSON: diagnostico diferencial, rotura del Tendón de Aquiles.</p>	<p>Radiografía lateral en carga del pie. RMN</p>
Waldman S.D. et al. (2019) ¹¹	Revisión sistemática	5	<p>Dolor al inicio de caminar que empeora en bipedestación prolongada. Disminuye la sintomatología tras el reposo.</p>	<p>PALPACIÓN Tuberosidad plantar-medial del calcáneo.</p>	<p>Radiografía. RMN</p>
Alatassi R. et al. (2018) ¹³	Caso Clínico	1	<p>Dolor punzante en la parte inferior del Pie al levantarse por la mañana o durante los pasos iniciales.</p> <p>Disminuye durante el reposo.</p>	<p>PALPACIÓN Tuberosidad plantar medial del calcáneo.</p> <p>TIPO DE DOLOR Localizado e intermitente</p>	<p>Radiografía lateral en carga.</p>

Tabla 5: Resumen Artículos Síndrome de Haglund

Autor	Tipo de estudio	Nº de Muestra	Clínica	Maniobras	Diagnóstico por Imagen
Kucuksen S. et al. (2012) ⁸	Caso clínico	1	protuberancia dolorosa por detrás del pie.	PALPACIÓN: dolor a nivel de la inserción del tendón de Aquiles TIPO DE DOLOR: Localizado, aumenta al caminar MANIOBRA DE THOMPSON: Negativa, sin rotura aquílea. MOVIMIENTO DE EVERSIÓN - INVERSIÓN: limitado.	Radiografía lateral de tobillo en carga: -Ángulo del calcáneo -Ángulo de Fowler-Philip
Vaishya R. et al. (2016) ⁷	Revisión sistemática	15	Bursitis retrocalcánea, engrosamiento e inflamación del tendón calcáneo y deformidad de Haglund	PALPACIÓN: dolor en la parte posterior del talón con signos inflamatorios.	Radiografía lateral de tobillo en carga: -Aumento de densidad en bolsas pre aquíleas
Palomino Bueno A. et al. (2016) ⁹	Caso Clínico	1	Aumento de partes blandas en el talón. Se caracteriza por la siguiente clínica: deformidad de Haglund, tendinitis Aquílea, bursitis retrocalcánea.	PALPACIÓN: aumento de partes blandas en el talón TIPO DE DOLOR: localizado, inserción del tendón de Aquiles FLEXIÓN DORSAL DEL TOBILLO: <10º limitada, por la sintomatología.	Radiografía lateral de tobillo: -Sistema <i>parallel pitch lines</i> (PPL) Ecografía Resonancia Magnética Nuclear (RMN)
Jiménez Martín F. et al. (2017) ⁶	Caso Clínico	2	Marcha claudicante. Dolor en región aquílea que aumenta con la actividad.	PALPACIÓN: inflamación y dolor en tercio distal del tendón de Aquiles. FLEXIÓN DORSAL DEL TOBILLO: <10º limitada. MANIOBRA DE THOMPSON: negativa	Radiografía lateral del tobillo: sistema <i>parallel pitch lines</i> (PPL)

Tras los resultados obtenidos, se ha decidido realizar un algoritmo diagnóstico de las maniobras clínicas más importantes, para la detección de estas patologías. Se desarrolla un algoritmo en 3 líneas de actuación, según el orden que hemos encontrado en los estudios seleccionados.

1ª Línea de Actuación

1. ANAMNESIS:

- Motivo de consulta
- Antecedentes personales

Diagnóstico Diferencial Enfermedades:

- Sistémica
- Infecciosa
- Enfermedades reumatológicas
- Traumáticas
- Neuropáticas
- Artropáticas
- Mecánicas

2. EXPLORACIÓN FÍSICA:

- Valoración Neuropática
- Inspección visual general del Pie
- Rango de movimiento subtalar:
 - Eversión
 - Inversión
- Palpación.
- Tipo de dolor:
 - Localizado
 - Irradiado
 - Momento de Aparición
- Movilidad FD- FP de la TPA
- Análisis de la marcha
- Valoración del Calzado.

MECÁNICAS

2ª Línea de Actuación

CLÍNICA

SIGNO DE TRIADA

Deformidad de Haglund (protuberancia dolorosa en la zona posterior del calcáneo), tendinitis Aquilea y bursitis retrocalcánea.

Factor de riesgo: calzado estrecho

Dolor e imposibilidad al caminar en la parte interna del pie. inflamación en el talón.

La sintomatología aumenta en bipedestación prolongada con actividades que requieren cargar peso y disminuye tras el reposo.

Dolor e inflamación en la fascia con imposibilidad para caminar.

Discinesia post-estática.

Marcha antiálgica

MANIOBRAS

PALPACIÓN:

Inflamación y dolor en tercio distal del tendón de Aquiles.

TIPO DE DOLOR:

localizado, tercio distal del tendón de Aquiles.

MANIOBRA DE THOMPSON:

negativa.

FD TOBILLO/ TEST DE SILFVERSKIÖLD: positivo

<10º Flexión dorsal. Tendinopatía Tríceps sural

PALPACIÓN:

Tuberosidad plantar-medial del calcáneo.

TIPO DE DOLOR:

Localizado, instauración lenta

DORSIFLEXIÓN PASIVA Y FLEXIÓN PLANTAR ACTIVA DEL PIE

HEEL SQUEEZE TEST: negativo

Diagnóstico diferencial fractura calcáneo

PALPACIÓN

Inserción de la fascia y tuberosidad medial del calcáneo con presencia de inflamación.

TEST SILFVERSKIÖLD <10º Flexión dorsal

TIPO DE DOLOR:

Inicio gradual e irradiado por la fascia plantar.

MANIOBRA DE WINDLASS: Positiva, Sintomatología dolorosa al tensar la fascia

DORSIFLEXIÓN PASIVA DE LOS DEDOS:

Se agudiza el dolor, irradiándose a nivel medial o distal de la fascia e incluso hacia los dedos

3ª Línea de Actuación. Pruebas de Imagen complementarias

Radiografía Lateral del pie en carga:

Ángulo del calcáneo

Ángulo de Fowler-Philip/ Sistema parallel pitch lines (PPL)

Radiográfica lateral del pie en carga:

Proyección de Graham

Ecografía

ecogenicidad reducida, engrosamiento de la fascia plantar en su inserción calcánea

SÍNDROME DE HAGLUND

ESPOLÓN CALCÁNEO

FASCITIS PLANTAR

6. DISCUSIÓN:

En esta revisión, el objetivo principal es intentar dilucidar las maniobras clínicas para diagnosticar talalgias de origen mecánico (fascitis plantar, espolón calcáneo y Síndrome de Haglund). Al ser estas patologías principalmente diagnosticadas por la clínica, en cada una de ellas se realizará una exhaustiva historia o anamnesis y exploración física para correcto diagnóstico. Ante sospecha diagnóstica, se prescribe con gran frecuencia, pruebas complementarias por imágenes.

Fascitis Plantar:

Se debe tener en cuenta la exploración física y clínica del paciente como guía diagnóstica. A continuación, se exponen las maniobras que se deben de realizar según éstos autores:

- Palpación: sintomatología dolorosa en tuberosidad plantar medial del calcáneo de tipo gradual e irradiado a lo largo de la inserción de la fascia^{3,15,16,19,21,22,23}. Es recomendable la palpación de toda la fascia por si hay presencia de nódulos fibrosos con el fin de descartar fibromatosis plantar^{15,16,23}.
- Rango de movilidad articular de la TPA (articulación tibioperonea astragalina): realizando flexión plantar y, sobre todo, flexión dorsal, ya que la disminución de $<10^{\circ}$, es considerado como factor de riesgo para desarrollar fascitis plantar^{19,21,22,23}.
- El autor Vidal J.A.G. et al.²², en su estudio observacional de tipo transversal cuya muestra es de 20 sujetos con restricción de gemelos, valora la dorsiflexión del tobillo mediante el *Test de Silfverskiöld* como prueba diagnóstica de la fascitis plantar.

Descripción de la maniobra:

El paciente realiza la prueba en decúbito supino con rodilla flexionada y extendida. En ambas, la exploración se realiza con las articulaciones del retropié, mantenidas en una posición reducida, para bloquearlas y evitar errores de medición²².

Con rodilla extendida: Valoramos la flexión dorsal del tobillo y la implicación del Tríceps sural. En condiciones normales el rango de movimiento es de FD 10°. Esta misma medida se repite con la rodilla flexionada a 90°. Esta posición produce relajación de ambos gastrocnemios, que, en el caso de presentar retracción o contractura, si tras la flexión de la rodilla permaneciera la limitación de la flexión dorsal, la retracción sería debida al músculo Sóleo²⁴. En ambos casos, el test es considerado positivo ya que presentaría una restricción del complejo gastro-sóleo²² (5 imagen).



- 5 imagen extraída: Vidal J.A.G.et al.(2019)²²

Test de Silfverskiöld: dorsiflexión de tobillo con extensión de rodilla (A) y con flexión de rodilla (B)²².

- En el estudio de Martin R. L.et al.²¹ y Johnson R.E.et al.²³, realizan la *maniobra de Windlass* como una de las pruebas necesarias para su diagnóstico.

Descripción de la maniobra:

Posición del paciente: sedestación con flexión de cadera a 90° (pies fuera de la camilla). El examinador estabiliza el tobillo con la mano pasiva mientras, con la mano activa, coge la falange proximal del primer dedo (Hallux), realizando flexión dorsal. Este movimiento produciendo planta flexión del primer metatarsiano y un aumento en el arco plantar, ocasionando tensión en la banda central de la fascia plantar. A continuación, palpamos a lo largo de la fascia. La prueba será positiva si reproduce el dolor, normalmente en la banda central^{23,25}.

- Los autores Rosenbaum A.et al.¹⁶ y Johnson R. E.et al.²³, describen en sus estudios la maniobra clínica denominada *Heel Squeeze test (prueba de compresión del talón)*, como prueba de diagnóstico diferencial de fractura de estrés calcánea.

Descripción de la maniobra:

El clínico realiza compresión en la mitad posterior del calcáneo entre las eminencias tenares de las manos. Si el paciente presenta dolor difuso por el talón, posible fractura^{16,23}.

- En el estudio de Rosenbaum A.et al.¹⁶ y Martin R. L.et al.²¹, se realiza el test del túnel tarsiano. Maniobra clínica que consiste en realizar una dorsiflexión y eversión forzada del pie para diagnosticar el síndrome del túnel tarsiano. Se describe esta maniobra debido a que esta patología, es también, un tipo de

talalgia , en este caso, neurológica. La prueba será positiva si el paciente presenta sintomatología dolorosa o parestesia^{16,21}.

Espolón calcáneo:

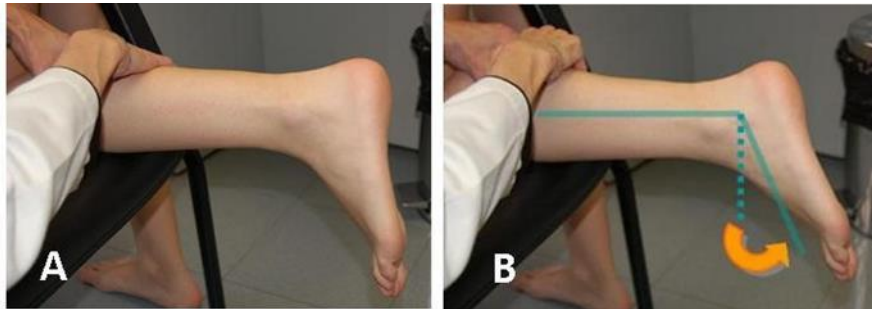
El diagnóstico del espolón calcáneo es principalmente clínico. Se caracteriza por dolor en el talón durante la deambulación que empeora en la bipedestación prolongada debido al aumento de presión en el calcáneo. Aumenta en actividades de carga y disminuye durante el reposo^{3,11,13}. Puede haber deambulación antiálgica, ya que debido a la sintomatología evitan cargar el peso sobre el talón afecto³. El tipo de dolor es de instauración lenta y localizado de tipo intermitente¹³. La palpación se realiza a lo largo del plantar medial y pared medial inferior del calcáneo, para, ello someter la fascia plantar a tensión mediante extensión pasiva de los dedos^{2,3}.

- Los autores Vyce S.V.et al.², Waldman S.D.et al.¹¹ y Alatassi R.et al.¹³ respaldan que el espolón calcáneo suele ser asintomático. La condición es generalmente el resultado de la inflamación de las fibras de inserción de la fascia plantar en la tuberosidad medial. Sino es sintomático no se diagnostica¹⁴.
- En el estudio de Vyce S.D.et al.², realiza como pruebas de diagnóstico diferencial la *maniobra de Thompson* y *Heel Squeeze Test*².

Descripción de la maniobra: Maniobra de Thompson

Maniobra clínica que se utiliza para detectar una rotura del Tríceps Sural. Se realiza con el paciente en bipedestación, con pierna a explorar apoyada sobre un taburete blando, con la rodilla en flexión de 90°. El explorador presiona comprimiendo con toda la mano el vientre muscular del Tríceps. En

condiciones normales se produce una flexión plantar pasiva del tobillo. La falta de dicho movimiento indica rotura del Tendón de Aquiles²⁴ (6 imagen).



- 6 imagen extraída: Angulo Carrere M^a Teresa. et al (2009)²⁴.

Exploración de la rotura del tendón de Aquiles.

Compresión de la masa muscular del vientre de ambos gemelos (A);

Movimiento de flexión plantar como resultado de la maniobra anterior en caso de normalidad (B).

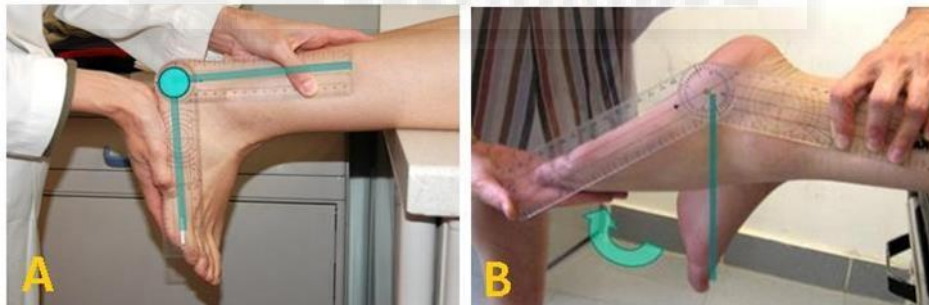
Síndrome de Haglund:

La prueba clínica más característica en esta patología es la inspección visual del talón mediante la palpación. Se aprecia la protuberancia dolorosa o exostosis en la parte posterior del talón y dolor al deambular, siendo de afectación tanto unilateral como bilateral^{6,8,9,15}. Por otro lado, habrá que realizar una exploración física estudiando el Tendón de Aquiles y la zona dolorosa afecta. Para ello, realizamos la prueba de palpación^{6,8,9,15}. En este caso, el dolor es localizado a nivel de la inserción del tendón de Aquiles con signos inflamatorios en el calcáneo o con aumento de partes blandas en la zona posterior^{6,7,8,9}. Este síndrome se diagnostica por la triada compuesta por deformidad de Haglund, tendinitis aquílea y bursitis retrocalcánea^{7,9}.

El factor predisponente más frecuente es el uso de calzado ajustado. Como prueba complementaria de imagen, la más utilizada es una radiografía lateral en carga de los pies ^{6,7,8,9}.

La técnica radiológica más específica para el diagnóstico de la deformidad de Haglund, es el sistema *parallel pitch lines* (PPL). Mide el ángulo de Fowler-Philips^{6,9}. Este método consiste en trazar 2 líneas paralelas entre sí. La primera línea tangente a la superficie inferior del calcáneo y otra tangente a la cara superior, a la altura del punto más alto de la cara posterior de la superficie de la articulación subastragalina. Si la tuberosidad supera esta línea se puede considerar deformidad de Haglund^{6,9}.

- Según los autores Kucuksen S.et al.⁸ y Jiménez F.et al.⁶ emplean la maniobra de Thompson para detectar la posible rotura del Tendón de Aquiles. Pero para verificar una tendinopatía aquílea, los autores Bueno A.et al.⁹ y Jiménez F. et al.⁶ evalúan la flexión plantar de la articulación tibioperonea astragalina, siendo los valores normales 50° de flexión plantar (7 imagen).



- 7 imagen extraída: Angulo Carrere M^a Teresa.et al (2009)²⁴.

Valoración goniométrica de la flexión plantar del tobillo:

Posición de partida A; situación final B.

6.1. LIMITACIONES DEL ESTUDIO

El rango estudiado es de 10 años de antigüedad con el fin de obtener artículos recientes de evidencia científica. Pero, los resultados obtenidos han sido escasos, debido al número reducido de artículos actuales que estudien un algoritmo diagnóstico mediante exploraciones clínicas, a pesar de que, en la mayoría de éstos refieran que es su principal diagnóstico de las talalgias mecánicas.

Por tanto, la falta de evidencia del tema o de las pruebas clínicas en podología y la existencia de gran variedad en pruebas complementarias de imagen tales como (radiografía, ecografía y resonancia magnética nuclear), limita los resultados. Además, no hay explicación de los test clínicos, teniendo que buscar información adicional para poder explicarlos de forma correcta, a excepción de los artículos de los autores Johnson R. E. et al.²³, Vidal J.A.G. et al.²² y Rosenbaum A. et al.¹⁶ cuyos estudios pertenecen a la fascitis plantar.

7. CONCLUSIÓN

Los resultados de esta revisión demuestran que hay limitación científica y poco consenso sobre las maniobras clínicas necesarias para la fascitis plantar, Síndrome de Haglund y espolón calcáneo. No obstante, sus factores de riesgo como obesidad, edad avanzada, actividades deportivas en exceso, calzado incorrecto, deformidad estructural tipo pie plano o pie cavo y las alteraciones biomecánicas, en concreto, disminución del rango de movilidad de la dorsiflexión del tobillo, son factores que afectan al pie produciendo sintomatología y en algunos casos, alteraciones de la marcha. La fascitis plantar es la talalgia con más estudios científicos de maniobras exploratorias, debido a su gran incidencia en podología.

Para realizar un algoritmo diagnóstico como el que hemos hecho en la (Tabla 6) de las patologías estudiadas, debemos de tener en cuenta, que el principal dato diagnóstico es la clínica del paciente siendo necesario realizar una correcta anamnesis y exploración física.

8. REFERENCIAS BIBLIOGRÁFICAS

1. Yamakado K. Subcalcaneal bursitis with plantar fasciitis treated by arthroscopy. *Arthroscopy techniques*.2013; 2(2): 135-139.
2. Vyce S. D., Addis Thomas, E., et al. Painful prominences of the heel. *Clinics in podiatric medicine and surgery*.2010; July; 27(3): 443-462.
3. Rodríguez Romero, J.C. Algoritmo de decisión terapéutica quirúrgica por mini-invasión en algunas talalgias mecánicas. Tesis Doctoral. Universidad Católica de Valencia San Vicente Mártir.2016.
4. Agyekum E. K.,Ma K. Heel pain: A systematic review.*Chinese Journal of Traumatology*, 2015;June18(3):164-69.
5. Thomas J. L., Christensen, J. C., et al. The Diagnosis and Treatment of Heel Pain:A Clinical Practice Guideline-Revisión 2010.*The Journal of Foot and Ankle Surgery*.2010May-June;49(3):1-19.
6. Jiménez Martín F., Valdazo A.,et al.Síndrome de Haglund .A propósito de dos casos. *Reumatología Clínica*.2017; January-February13(1):37-38.
7. Vaishya R., Agarwal, A. K., et al. Haglund's syndrome: a commonly seen mysterious condition. *Cureus*.2016; 8(10).
8. Kucuksen S., Karahan A., et al. Haglund syndrome with pump bump. *Medical Archives*.2012; 66(6): 425.
9. Palomino A. B., Sánchez E. G.,et al.Síndrome de Haglund con espolón calcáneo posterosuperior asociado: a propósito de un caso. *Rehabilitación*.2016; 50(1):50-53.

10. Debus F., Eberhard H., et al. MRI in patients with Haglund's deformity and its influence on therapy. *Archives of orthopaedic and trauma surgery*.2019
11. Waldman S.D. 135 - Calcaneal Spur Syndrome. *Atlas of Common Pain Syndromes*.2019;4:534-537.
12. Kirkpatrick J., Yassaie, O., et al. The plantar calcaneal spur: a review of anatomy, histology, etiology and key associations. *Journal of anatomy*.2017; 230(6): 743-751.
13. Alatassi R., Alajlan A., Almalki T. Bizarre calcaneal spur: A case report. *International journal of surgery case reports* .2018;49:37-39.
14. Zhou B., Zhou, Y., et al. Classification of calcaneal spurs and their relationship with plantar fasciitis. *The Journal of Foot and Ankle Surgery*,2015; July–August 54(4): 594-600.
15. Silvestre Muñoz A., Almeida Herrero F., et al. Heel Pain. Bibliographic Review. El talón doloroso del adulto. Revisión bibliográfica. *Revista Internacional de Medicina y Ciencias de la Actividad Física y el Deporte*.2010; 10 (37): 117-37.
[Http://cdeporte.rediris.es/revista/revista37/arttalon142.htm](http://cdeporte.rediris.es/revista/revista37/arttalon142.htm)
16. Rosebaum A.J., Dipreta J., et al. Plantar Heel Pain. *Medical Clinics*.2014; March;98(2):339-352.
17. Lemont H., Ammirati K. M. et al. Plantar fasciitis: a degenerative process (fasciosis) without inflammation. *Journal of the American Podiatric Medical Association* 93.3 (2003): 234-237.
18. Lee T. L., Marx B.L. Non invasive Multimodality Approach to Treating Plantar Fasciitis: A Case Study. *Journal of acupuncture and meridian studies*.2018 August;11(4):162-64.

19. Thompson J. V., et al. "Diagnosis and management of plantar fasciitis. The Journal of the American Osteopathic Association .2014July;114(12): 900-901.
20. Luffy L., Grose, J.et al. Plantar fasciitis: A review of treatments. Journal of the American Academy of Pas .2018;31(1):20-24.
21. Martin R. L., Davenport, T. E.et al. Heel pain—plantar fasciitis: revision 2014. Journal of Orthopaedic & Sports Physical Therapy.2014;44(11):1-33.
22. Vidal J.A.G, Palazón J.G.P. et al. Valor del Test de Silfverskiöld para el diagnóstico de la fascitis plantar. Revista Internacional de Ciencias Podológicas.2019;13(1):41-46.
23. Johnson R. E., Haas K.et al. Plantar fasciitis: what is the diagnosis and treatment? Orthopaedic Nursing.2014; 33(4):198-204.
24. Carrere M.T. A., Méndez, A. Á. Biomecánica de la extremidad inferior. 5. Exploración de las articulaciones del pie. REDUCA (Enfermería, Fisioterapia y Podología).2009; 1(3).
25. De Garceau, D., Dean D. et al. The association between diagnosis of plantar fasciitis and Windlass test results. *Foot & ankle international*.2003;24(3):251-255.