

**UNIVERSIDAD MIGUEL HERNÁNDEZ**  
**FACULTAD DE MEDICINA**  
**TRABAJO FIN DE GRADO EN FISIOTERAPIA**



**CASO CLÍNICO: INTERVENCIÓN FISIOTERÁPICA EN ROTURA DEL  
MANGUITO ROTADOR**

**AUTOR:** Parres Valero, Manuel

**Nº expediente:** 842

**TUTOR:** Alguacil Romero, Manuel

**Departamento y Área.** Servicio Fisioterapia Hospital General Universitario de Elche

**Curso académico** 2016 - 2017

**Convocatoria** de Junio 2017



## ÍNDICE

1. RESUMEN Y PALABRAS CLAVE.
2. INTRODUCCIÓN.
  - 2.1. ANATOMÍA Y BIOMECÁNICA.
  - 2.2. PATOLOGÍA DEL MANGUITO ROTADOR.
    - 2.2.1. PREVALENCIA.
    - 2.2.2. ETIOLOGÍA.
    - 2.2.3. ANATOMÍA PATOLÓGICA.
  - 2.3. PRUEBAS ORTOPÉDICAS.
  - 2.4. TRATAMIENTO.
    - 2.4.1. CONSERVADOR.
    - 2.4.2. QUIRÚRGICO.
  - 2.5. CONTROVERSIA-COMPLICACIONES.
3. OBJETIVOS: PRINCIPAL Y SECUNDARIOS.
4. METODOLOGÍA.
  - 4.1. DISEÑO DEL ESTUDIO.
  - 4.2. VALORACIÓN DEL PACIENTE.
    - 4.2.1. ANAMNESIS.
    - 4.2.2. VALORACIÓN DEL PACIENTE.
    - 4.2.3. DIAGNÓSTICO FISIOTERÁPICO.
  - 4.3. PROTOCOLO DE TRATAMIENTO.
  - 4.4. PLAN DE INTERVENCIÓN FISIOTERÁPICO.
5. DESARROLLO.
  - 5.1. HALLAZGOS DESTACADOS, SEGÚN OBJETIVOS.
  - 5.2. DISCUSIÓN.
6. CONCLUSIONES.
7. BIBLIOGRAFÍA.
8. ANEXOS.

## 1. RESUMEN

**Introducción.** La afectación del manguito rotador representa una de las principales causas de dolor y disfunción articular. El 4% de las personas entre 40-60 años y hasta el 54% de los adultos mayores de 60 años lo presenta. El estudio muestra el seguimiento de una paciente tras someterse a cirugía artroscópica en tendón supraespinoso e infraespinoso y descompresión subacromial.

**Objetivos.** La finalidad de este estudio consiste en valorar la eficacia del tratamiento fisioterápico aplicado tras intervención artroscópica a una paciente por parte de la Unidad de Hombro del Servicio de Fisioterapia del Hospital General Universitario de Elche (HGUE).

**Material y métodos.** Este estudio está basado en un caso clínico. La metodología empleada consiste en aplicar el protocolo de intervención pautado por el HGUE. Las mediciones utilizadas se realizan a cargo del fisioterapeuta mediante goniometría manual. Se realizan un total de 4 valoraciones a lo largo de 12 semanas.

**Resultados.** Tras un total de 60 sesiones acudiendo de lunes a viernes, resulta evidente la gran mejoría experimentada por la paciente. Desaparece dolor mecánico y nocturno, mejoría notable en rango de movimiento activo y pasivo, aumento de tono y fuerza muscular. Sin embargo, refiere leve dolor en inserción tendón supraespinoso e infraespinoso al realizar abducción y rotación externa.

**Conclusiones.** Respuesta favorable de la paciente al protocolo propuesto. Finaliza siendo capaz de realizar las actividades de la vida diaria (AVD). No obstante, deberá seguir trabajando con los consejos de higiene postural y ejercicios.

**Palabras clave.** Manguito rotador, tratamiento, fisioterapia, cirugía, prevalencia.

## **ABSTRACT**

**Introduction.** The involvement of the rotator cuff represents one of the main causes of joint pain and dysfunction. 4% of people between 40-60 years and up to 54% of adults over 60 years present. The study shows the follow-up of a patient after undergoing arthroscopic surgery in the supraspinatus and infraspinatus tendon and subacromial decompression.

**Objectives.** The purpose of this study is to prove the efficacy of physiotherapy treatment after arthroscopic, intervention applied to a patient by the Unit Shoulder Physiotherapy Service of General University Hospital of Elche

**Material and methods.** This study is based on a clinical case. The methodology used is to apply the intervention protocol prescribed by the GUHE. The measurements used are performed by the physiotherapist through manual goniometry. A total of 4 evaluations are carried out for 12 weeks.

**Results.** After a total of 60 sessions that go from Monday to Friday, the great improvement experienced by the patient is evident. The mechanical and nocturnal pain disappear, marked improvement in the range of active and passive movement, increased tone and muscle strength. However, it refers to mild pain in the insertion of the supraspinatus and infraspinatus tendon when performing abduction and external rotation.

**Conclusions.** Favorable response of the patient to the proposed protocol. It ends up being able to perform the activities of daily living (ADL). However, you should continue working with postural hygiene tips and exercises.

**Keywords:** Rotator cuff, treatment, physiotherapy, surgery, prevalence.

## 2. INTRODUCCIÓN

### 2.1. ANATOMÍA Y BIOMECÁNICA

El hombro es la articulación de mayor movilidad en el cuerpo humano, permitiendo movimientos aislados o combinados del miembro superior como flexión/extensión, rotación interna/externa, aducción/abducción y circunducción. Esas características proporcionan mayor oportunidad de recurrencia de lesiones osteoarticulares y musculotendinosas (*Kapandji. I. A, 1997*).

El manguito rotador representa al grupo muscular más profundo de la articulación del hombro, formando una unidad funcional única, que involucra la cabeza humeral y tiene como función proporcionar estabilidad dinámica para mantener el movimiento articular en sus condiciones de espacio y tiempo en la posición óptima (*Inman VT et al., 1994*) Los músculos implicados actúan descendiendo la cabeza humeral fijando, incitando y coordinando a ésta contra la concavidad glenoidea (*Halder AM et., 2001*) para controlar de forma activa el punto de apoyo durante el movimiento de la articulación glenohumeral en la elevación del brazo (*Saha AK et al., 1995*).  
Compuesto por los siguientes músculos:

- el músculo supraespinoso se origina en la fosa supraespinosa de la escápula, ubicándose por debajo de la articulación acromioclavicular y del ligamento coracoacromial para alcanzar el tubérculo mayor del húmero. La función es la abducción de brazo y actúa como ligamento activo de la articulación del hombro (*Eduardo P, 2012*). Se contrae durante toda abducción y alcanza su máxima actividad al llegar a los 90° de ésta, al igual que el músculo deltoides, pareja del supraespinoso para realizar la abducción de la articulación glenohumeral (*Kapandji. I. A, 1997*).

- el músculo infraespinoso originado en la fosa infraespinosa e insertado en el cuerpo del húmero por debajo del tubérculo mayor y el músculo redondo menor cuyo origen se encuentra en la parte lateral y superior de la fosa infraespinosa y acaba en la superficie inferior del tubérculo mayor del húmero (*Eduardo P, 2012*). Ambos desempeñan la función de rotador externo y son imprescindibles para mover la mano de la cara anterior del tronco hacia delante y hacia fuera (*Kapandji. I. A, 1997*)
  
- el músculo subescapular tiene origen en la fosa subescapular y se inserta en el tubérculo menor del húmero y cuya función es aductora y rotador interno del húmero (*Kapandji. I. A, 1997*)
  
- Desde el punto de vista funcional el tendón largo del bíceps debe ser considerado como parte del manguito rotador. Inserto en el tubérculo supraglenoideo de la escápula, se sitúa entre el supraespinoso y el subescapular y sale del hombro a través del canal bicipital. Actúa como un depresor de la cabeza humeral y deslizándose dentro del canal bicipital funciona como guía de la cabeza humeral cuando ésta es elevada.

*(Figura 1. Anatomía manguito rotador. Ver anexo)*

## 2.2. PATOLOGÍA DEL MANGUITO ROTADOR

### 2.2.1. PREVALENCIA

La prevalencia de roturas del manguito no son fáciles de determinar porque éstas no siempre presentan síntomas. Su afectación representa una de las principales causas de dolor y disfunción articular (*Jennifer C. Seida et al., 2010*). Aproximadamente el 4% de las personas entre 40-60 años tiene un desgarro parcial o completo y hasta el 54% de los adultos mayores de 60 años lo presenta (*Bartolozzi*

*et al., 1994*). Un estudio en el que se determinó las roturas del manguito de los rotadores en hombros asintomáticos en diversos grupos de edad. Los resultados fueron significativos ya que en el primer grupo (de 50 a 59 años) el 13% (22 de 167) de los pacientes presentó rotura. En el segundo (de 60 a 69 años) aumentó al 20% (22 de 108) de los pacientes presentó desgarro. En el tercer grupo (de 70 a 79 años) continuó aumentando 31% (27 de 87) de los pacientes presentó rotura. Por último, el cuarto grupo (edad > 80 años), el 51% (25 of 49) de los pacientes presentó rotura. Como conclusión, se puede decir que hay una relación entre las roturas del manguito de los rotadores a mayor edad (*Siegbert Tempelhof et al., 1999*). Otros factores de riesgo son las profesiones en las que el individuo necesita una posición mantenida en abducción de hombro, realizar desplazamientos con cargas pesadas y brazo dominante (*Atsushi Yamamoto et al., 2010*).

### 2.2.2. ETIOLOGIA

Encontramos dos hechos fundamentales:

1. Etiología vascular: Los músculos que componen el manguito tienen un aporte vascular suficiente, menos el tendón del supraespinoso. Se ha demostrado la existencia de una zona en el interior del tendón supraespinoso cerca de su inserción en el tubérculo mayor del húmero. Por ello, las células dependen para su supervivencia de la capacidad de los fluidos para difundir a través del tendón la cual empeora progresivamente con la edad (*James B. Rathbun et al., 1970*).
2. Etiología mecánica: Con el roce que se produce en los movimientos de abducción del hombro. Se demostró que el arco funcional del hombro, la abducción, es más anterior que el plano coronal y por ello el tubérculo mayor roza contra el tercio anterior de la superficie inferior del acromion y de la articulación acromio-clavicular (*Neer, C. S, 1970; Neer, 1970*).



### 2.2.3. ANATOMÍA PATOLÓGICA

Se describen tres estadios progresivos:

- Estadio I. Tendinitis del supraespinoso (*Neer, C. S, 1970; Neer, 1970*).
  - Su característica principal es la presencia de un arco doloroso y que es una lesión reversible (*Neer, C. S, 1970; Neer, 1970*).
  - Se puede ver en gente joven, sobre todo nadadores y lanzadores de competición que usan los brazos de forma constante por encima de la horizontal, y en personas de edad media (*Neer, C. S, 1970; Neer, 1970*).
  - El dolor está localizado en el hombro, inicialmente después de un periodo de actividad, que progresa después hasta hacerse presente durante la propia actividad, y más tarde llega a interferir con el sueño (*Neer, C. S, 1970; Neer, 1970*).
  - en la exploración se aprecia:
    - dolor a la palpación del troquíter y tendón del supraespinoso
    - dolor sobre borde anterior del acromion
    - arco de abducción doloroso entre los 60 y 120
    - dolor bicipital dada la relación entre los tendones bicipital y supraespinoso (*Neer, C. S, 1970; Neer, 1970*).
- 
- Estadio II: Fibrosis (*Neer, C. S, 1970; Neer, 1970*).
  - se llega a él tras episodios repetidos de tendinitis. En este estadio la bolsa subacromio-deltoides está secundariamente afectada. La inflamación y el espesamiento de la bolsa agravan el roce bajo el arco acromio-coracoideo (*Neer, C. S, 1970; Neer, 1970*).

- Las características de este estadio son que el proceso patológico no es reversible únicamente con el cambio de actividad, y que la edad de los pacientes es más elevada que en los del grupo del primer estadio (*Neer, C. S, 1970; Neer, 1970*).
- En la exploración, además de los hallazgos del estadio I, encontramos crepitación por la fibrosis en el espacio subacromial y limitación de la movilidad tanto activa como pasiva del hombro (*Neer, C. S, 1970; Neer, 1970*).

→ Estadio III. Rotura del manguito rotador: Muy frecuentes en personas de la tercera edad. Dos tipos(*Neer, C. S, 1970; Neer, 1970*):

- a) Agudas: existe una historia previa de traumatismo evidente, caída sobre el hombro o levantamiento de un peso. En la exploración, además de dolor en la inserción sobre el troquíter, hay una debilidad franca para iniciar la abducción o la rotación externa (*Neer, C. S, 1970; Neer, 1970*).
- b) Crónicas: constituyen el 90% de las roturas del manguito y pueden dividirse en traumáticas y degenerativas, siendo con mucho estas últimas las más frecuentes (*Neer, C. S, 1970; Neer, 1970*).

### 2.3. PRUEBAS ORTOPÉDICAS

- Manguito de los rotadores

→ Prueba del músculo supraespinoso de jobe

Paciente en bipedestación o sedestación. Manteniendo el codo extendido, se coloca el brazo del paciente en 90° de abducción, 30° de flexión horizontal y rotación interna o externa. Una vez realiza el movimiento de abducción y flexión horizontal, el fisioterapeuta ejerce presión desde arriba sobre el antebrazo. Se considera positivo si provoca dolor o no es capaz de llevar el brazo a 90° de abducción y sostenerlo (*Klaus Buckup et al., 2014*).

→ Prueba del músculo subescapular

Paciente en bipedestación con el antebrazo pegado al cuerpo y codo extendido. El fisioterapeuta pide rotación interna contra resistencia. Signo positivo si aparece dolor (*Klaus Buckup et al., 2014*).

→ Signo de lift-off o separación para músculo subescapular

Paciente en bipedestación con el dorso del antebrazo apoyado en la curvatura lumbar. El examinador opone resistencia a la separación del antebrazo. Signo positivo si aparece dolor (*Klaus Buckup et al., 2014*).

→ Prueba de rotación externa en abducción (prueba de Patte) para músculo infraespinoso y redondo menor

Abducción del brazo a 90° con 30° de flexión. El examinador pide al paciente una rotación externa contra resistencia. Signo positivo si hay incapacidad funcional para realizar el movimiento. Cuando se realiza una rotación externa de más de 45° se valora principalmente la función del músculo redondo menor (*Klaus Buckup et al., 2014*).

- Síndrome subacromial

→ Signo de Hawkins

Es un signo pasivo. Pedimos al paciente abducción y flexión de codo de 90°. El fisioterapeuta realiza una rotación interna máxima. Indica compresión del supraespinoso contra el ligamento coracoacromial y el arco anterosuperior (*Klaus Buckup et al., 2014*).

→ Signo de Neer

Es un signo pasivo. Partimos de la posición anatómica llevando el brazo del paciente a una rotación interna máxima y desde esta posición realizamos una abducción pasiva. Indica conflicto anterosuperior, por tanto, pinzamiento subacromial y compresión del supraespinoso (*Klaus Buckup et al., 2014*).

→ Signo de Yochum

Es un signo resistido. El examinador lleva la mano del paciente al hombro contralateral y pedimos una elevación de codo resistida. Indica conflicto anterointerno (*Klaus Buckup et al., 2014*).

## 2.4. TRATAMIENTO

### 2.4.1. CONSERVADOR

El tratamiento de las roturas degenerativas del manguito de los rotadores se vincula con un tratamiento médico (AINES, analgésicos, infiltraciones de corticoides en el espacio subacromial)

Y otro fisioterápico mediante movilizaciones pasivas hasta recuperar la movilidad completa o activo asistida y resistida para potenciar la musculatura complementandolo con agentes físicos como pueden ser ultrasonidos, radar, corrientes, etc. (*E Itoi et al., 1992; Nicholas D Clement et al., 2012*).

## 2.4.2. QUIRÚRGICO

Las roturas del manguito de origen traumático, el tratamiento es quirúrgico.

Procedimientos quirúrgicos:

→ Acromioplastia artroscópica (desbridamiento subacromial):

- Se indica para dolor persistente después del tratamiento médico y fisioterápico (*Hardry P, 2001*).
- Técnica: Normalización y abrasión de las diferentes prominencias óseas situadas sobre el acromion. Resección del ligamento coracoacromial (*Neer, 1972*).

→ Sutura

- Indicado para rotura aislada del supraespinoso o del subescapular o del intervalo de los rotadores (*Hardry P, 2001*).
- Técnica: se limpian, resecan y reavivan las zonas necróticas, sutura y unión con los elementos adyacentes intactos (*Neer, 1972*)
- Procedimiento asociado: Acromioplastia inferior y resección del ligamento coracoacromial (*Neer, 1972*).

→ Liberación anterior y reinserción transósea

- Rotura del supraespinoso asociada con una lesión del infraespinoso o del bíceps largo. Espacio subacromial menor 5 mm (*Hardry P, 2001*).
- Técnica: Limpieza, resección de las zonas necróticas, liberación de las adherencias (bolsas serosas) y de la cara profunda de los tendones. Corte al nivel de la cara superior del troquíter.

Fijación sin tensión del supraespinoso. Cierre y unión del manguito con elementos adyacentes intactos. Sutura subescapular (*Bauer T, 2005*).

- Procedimientos asociados: Acromioplastia anteroinferior y resección del ligamento coracoacromial. Tenodesis del tendón bicipital (*Bauer T, 2005*).

→ Colgajo deltoideo de Augereau

- Rotura extendida sobre un manguito con lesión degenerativa (*Hardry P, 2001*).
- Técnica: Desinserción del fascículo anterior de la porción media del deltoides del borde anterior del acromion y separación de los fascículos anterior y posterior. Normalización de la lesión del manguito. Sutura del colgajo a la parte proximal del tendón roto del manguito. Unión del colgajo deltoideo con el manguito. Cierre de los fascículos del deltoides (*Apoil A. et al., 1985*).
- Procedimientos asociados: Acromioplastia y resección del ligamento coracoacromial (*Apoil A. et al., 1985*).

(Figura 2. Intervención manguito rotador. Ver anexo)

## 2.5. CONTROVERSIA - COMPLICACIONES

Las intervenciones con ejercicios han recibido el respaldo de estudios aleatorizados (*Werner et al., 2002; Walther et al., 2004; Lombardi et al., 2008*) y de revisiones bibliográficas sistemáticas respecto a la mejoría en el dolor y la función (*Green et al., 2003; Trampas y Kitsios, 2006; Faber et al., 2006*). En una revisión Cochrane (*Green et al., 2003*), se consideró que el ejercicio era eficaz para la recuperación a corto plazo en los trastornos del manguito de los rotadores y el beneficio a más largo plazo en cuanto a la función. No obstante, al menos en un subgrupo de pacientes con pinzamiento, el tratamiento no quirúrgico es igual de eficaz que la descompresión abierta o artroscópica (*Coghlan et al., 2008*). No se observaron diferencias entre los grupos respecto al dolor y la función a los 12 meses en pacientes tratados con descompresión subacromial artroscópica o mediante 19 sesiones de

fortalecimiento escapular y del manguito de los rotadores, potenciadas con termoterapia y masaje (Haahr et al., 2005). No hay diferencias significativas entre el tratamiento con ejercicios supervisados y la acromioplastia artroscópica en cuanto al retorno a la función laboral a los 6 meses y 2,5 años (Faber et al., 2006). Respecto al tratamiento médico, en los trastornos del manguito de los rotadores las infiltraciones de corticoides podrían ser en ocasiones superiores a la fisioterapia (Green et al., 2003). En cuanto a la cirugía, hay que destacar que no se han comunicado diferencias significativas entre la descompresión subacromial artroscópica y la abierta, aunque cuatro estudios sí reflejaron una recuperación más precoz con la descompresión artroscópica (Coghlan et al., 2008).

### **3. OBJETIVOS**

El objetivo principal es la recuperación funcional de la paciente para que ésta pueda realizar las actividades de la vida diaria con la máxima calidad posible.

Los objetivos secundarios:

- A corto plazo
  - Disminución del dolor
  - Inhibir puntos gatillo miofasciales activos
  - Evitar adherencias en cicatrices
  
- Medio plazo
  - Ganar arco articular
  - Potenciación muscular
  
- Largo plazo

- Higiene postural
- Evitar recidivas: Propiocepción
- Movilidad funcional para actividades diarias.

## **4. METODOLOGÍA**

### 4.1.DISEÑO DEL ESTUDIO

El siguiente estudio está basado en un caso clínico, fundamentado en una descripción organizada tanto de los hechos que ocurren a la paciente en la evolución de la patología a tratar como de los datos complementarios facilitados por el curso del razonamiento clínico, los procedimientos diagnósticos, la conclusión diagnóstica, el tratamiento utilizado y la evolución del sujeto a estudiar.

La metodología empleada se basa en aplicar un tratamiento postoperatorio pautado por la Unidad de Hombro del Servicio de Fisioterapia del Hospital General Universitario de Elche.

Las mediciones utilizadas se llevan a cabo por el examinador encargado del estudio del caso clínico, por medio de goniometría manual. El tratamiento tiene un periodo de 12 semanas, distribuidas en sesiones diarias de 60-70 minutos de duración en las que la paciente asiste de lunes a viernes con un total de 60 intervenciones de fisioterapia. Se realizan 4 valoraciones durante su etapa en el Servicio de Rehabilitación del Hospital General Universitario de Elche.

### 4.2. VALORACIÓN DEL PACIENTE.

#### 4.2.1 ANAMNESIS.



Mujer de 70 años, jubilada y diestra, acude al Servicio de Rehabilitación por intervención del tendón supraespinoso e infraespinoso. La paciente no tiene reacciones alérgicas medicamentosas, no es fumadora y no bebe alcohol. En 2010 fue intervenida realizando amigdalectomía e histerectomía por prolapso. Además, presenta hipertensión y osteoporosis siguiendo los tratamientos farmacológicos propios.

El mecanismo lesional es artrosis de 15 años de evolución. Fue intervenida el 10/12/2016 realizándole mediante técnica quirúrgica artroscopia reparación tendinosa supraespinoso e infraespinoso y descompresión subacromial.

*(Figura 3. Técnica quirúrgica artroscopia reparación tendinosa supraespinoso e infraespinoso. Ver anexo)*

Tras la operación la paciente utilizó sling durante 4 semanas. A fecha de (23/01/2017) recibe tratamiento analgésico con enantyum y paracetamol cada 8 horas. Por otra parte, acudió al hospital para curas en heridas 7 días.

Evaluamos el dolor mecánico y nocturno de nuestra paciente clasificando del 1 al 10 las diferentes etapas por las que ha pasado.

- Anterior a la intervención quirúrgica: Dolor de 9 sobre 10
- 1ª valoración (23/01/2017): Dolor de 9 sobre 10
- 2ª valoración (13/02/2017): Dolor 7 sobre 10
- 3ª valoración (6/03/2017): Dolor 6 sobre 10
- 4ª valoración (27/03/2017): Dolor 3 sobre 10

La paciente realiza dos escalas:

- Escala de Evaluación de Hombro UCLA con una puntuación de 16 sobre 35 puntos en la primera valoración (23/01/2017) y 29 sobre 35 puntos en la última valoración (27/03/2017)

*(Figura 4. Escala UCLA (Dr. Francisco Arcuri et al., 2012) 1ª valoración y 4ª valoración. Ver anexo)*

- Escala de Lawton y Brody para las actividades instrumentales de la vida diaria (AIVD) con una puntuación en la primera valoración (23/01/2017) de 6 puntos siendo 8 independencia total y 0 máxima dependencia. En la última valoración (27/03/2017) una puntuación de 8 puntos.

*(Figura 5. Escala de Lawton y Brody (María Trigás-Ferrín et al., 2001) 1ª valoración y 4ª valoración. Ver anexo)*

→ Inspección y palpación

- El estado de la piel muestra eritema en el miembro superior afecto (derecho). Ligera hipertermia y no signos sudoración. La paciente presenta 3 cicatrices (1 anterior, 1 lateral y 1 inferior a la segunda en el hombro) coloración normal, ligero dolor a la palpación, adheridas y sensibilidad ligeramente alterada alrededor de éstas. Además, se observa atrofia en el complejo articular del hombro.

*(Figura 6. Inspección de la paciente. Ver anexo)*

- Por último, Dolor a la palpación en los siguientes puntos: Inserciones de los músculos supraespinoso (7 sobre 10), infraespinoso (7 sobre 10), pectoral menor (6 sobre 10), por larga bíceps (7 sobre 10), trapecio superior (5 sobre 10) y epicóndilo codo derecho (5 sobre 10). Por

otra parte, escápula derecha adherida a la pared del tórax en los movimientos cráneo-caudal, lateral-medial y campanileo externo e interno.

\*Consideración: Se compara con el miembro sano (izquierdo) el cual no presenta ninguna de estas alteraciones

→ Valoración global

Cara anterior: Posición de la mano en pronación y hombro en rotación interna (derecho). Las clavículas no presenta ninguna alteración, son oblicuas hacia abajo y hacia dentro. La paciente refiere dolor al realizar abducción y rotación externa e interna.

Cara lateral: La posición de la cabeza está anteriorizada y presenta rectificación cervical.

Cara posterior: Se observa una lateralización izquierda de cabeza y cuello e inclinación izquierda de raquis lumbar. En cuanto al hombro derecho (afecto) se encuentra ligeramente ascendido. Las escápulas son simétricas, sin embargo el movimiento no es armónico ya que la escápula del miembro derecho inicia el movimiento primero compensando en todo el recorrido articular.

Articulaciones vecinas: El codo y muñeca son totalmente funcionales. No obstante, la paciente refiere ligero dolor en el epicóndilo derecho.

#### 4.2.2. VALORACIÓN DEL PACIENTE

*(Tabla 1. Balance articular (Taboaleda CH., 2007) del hombro afecto (derecho). Ver anexo)*

*(Figura 7. Evolución de la paciente flexión hombro afecto (derecho). Ver anexo)*

*(Figura 8. Evolución de la paciente abducción hombro afecto (derecho). Ver anexo)*

*(Tabla 2. Balance muscular (Daniels, L et al., 2003) del hombro afecto (derecho). Ver anexo)*

#### 4.2.3. DIAGNÓSTICO FISIOTERÁPICO

Por la información que nos ha aportado la exploración inicial y los datos clínicos del paciente sabemos que nos encontramos ante rotura del tendón supraespinoso e infraespinoso con conflicto subacromial derecho y cambios degenerativos incipientes cabeza humeral por artrosis.

#### 4.3. PROTOCOLO DE TRATAMIENTO

El protocolo está basado en el tratamiento postoperatorio utilizado en la Unidad de Hombro del Servicio de Rehabilitación del Hospital General Universitario de Elche organizado en 4 fases:

- Primera fase: Disminución del dolor, liberar cicatrices, movilidad cervical y ejercicios de articulaciones vecinas.
- Segunda fase: Estabilizar y fortalecer tronco, movilidad pasiva hombro.
- Tercera fase: Conseguir movilidad pasiva completa y progresión de ejercicios activo-asistidos hasta llegar a activos.
- Cuarta fase: Fortalecimiento manguito rotador, deltoides y escápula, ejercicios propioceptivos y vuelta a las actividades cotidianas.

Las fases descritas han sido pautadas para el período que la paciente acudió a la sala del Servicio de Rehabilitación durante 12 semanas, desde su primera evaluación (21/01/2017) a la última (27/03/2017).

#### 4.4. PLAN DE INTERVENCIÓN FISIOTERÁPICO

Se realiza masoterapia, movilizaciones de la cintura escapular al principio del tratamiento y aplicación de crioterapia al finalizar éste en todas las sesiones que la paciente asiste al Servicio de Rehabilitación (Pérez Ares J et al., 2004; Kelley MJ et al., 2009; Yves X, 2002).

Además, recibe tabla de educación postural y ejercicios para modificar las AVD.

(Figura 9. Tabla ejercicios rehabilitación hombro. Ver anexo)

##### 0-3 SEMANAS

- Ejercicios de codo, muñeca y mano activos. Evitar flexión de codo contra resistencia hasta la semana 6 (tenodesis bíceps)
- Ejercicios isométricos con el codo flexionado a 90°
- Movilidad activa de columna cervical.
- Encogimiento y retracciones de hombro sin peso.
- Pendulares después de la primera semana
- Control del dolor.

##### 3-6 SEMANAS

- Elevación pasiva hasta 90°. Rotación externa pasiva completa. El paciente en decúbito o sentado dependiendo de la tolerancia y protección muscular.
- Progresión hasta elevación y rotación externa pasiva completa.
- Ejercicios de estiramiento capsular posterior.
- Estabilización y fortalecimiento del tronco.

## 6-9 SEMANAS

- Continuar auto-estiramiento en todos los planos para obtener rango de movilidad pasivo completo.
- Ejercicios activo-asistidos hasta avanzar a activos.
- Iniciar rotación interna funcional
- Fortalecimiento escapular.

## 9-12 SEMANAS

- Continuar con estiramientos si son necesarios.
- Fortalecimiento de elevación, rotación externa e interna con goma elástica. Comenzar a la semana 10.
- Continuar con fortalecimiento de deltoides, maguito y escápula.
- Patrones funcionales integrados.
- Incrementar velocidad de movimiento y reducir tiempo de reposo.
- Fortalecimiento isocinético.

## **5. DESARROLLO**

### 5.1. HALLAZGOS DESTACADOS, SEGÚN OBJETIVOS.

Los objetivos se han alcanzado en los plazos pautados siguiendo el tratamiento anteriormente expuesto. Por ello, la paciente ha progresado en los siguientes aspectos:

- Ausencia de enrojecimiento en la piel. No adherencias en cicatrices y recuperación sensitiva alrededor de éstas.
- Aumento del tono y fuerza muscular.
- Disminución considerable del dolor tanto nocturno como mecánico. Sin embargo, refiere leve molestia (3 sobre 10) en inserción del tendón supraespinoso e infraespinoso al realizar movimiento activo en abducción y rotación externa.
- Mejoría notable en el rango de movimiento activo y pasivo.
- Actitud viciada en rotación interna de hombro y mano en pronación favorable.
- Escápula derecha sin adherencias. Movimiento sincrónico, armónico con miembro contralateral y sin dolor.

La paciente es totalmente funcional para realizar las actividades de la vida diaria. No obstante, deberá seguir trabajando finalizada su estancia en el hospital con los consejos de higiene postural y ejercicios facilitados por el fisioterapeuta.

### 5.1. DISCUSIÓN.

Desde el punto de vista fisioterápico existe controversia por los distintos protocolos llevados a cabo para la rehabilitación post-quirúrgica del manguito rotador. Por ello, diversos estudios atribuyen los puntos gatillos de un síndrome miofascial a la alteración de la musculatura relacionada con el espacio subacromial (*X. Sala García, 2006*), pudiendo otorgarles la causa de que aparezca o perpetúe un síndrome de impactación subacromial, por lo que pensamos que, en el tratamiento de un hombro intervenido del manguito rotador, es fundamental la terapia manual de la musculatura escapular (trapecio y serrato anterior) en las primeras fases del tratamiento, para eliminar estos puntos gatillos miofasciales, como fundamental es el fortalecimiento de dicha musculatura en etapas posteriores, conservando de esta manera, un espacio subacromial óptimo para que el manguito pueda ejercer correctamente su acción elevadora del miembro superior (*Carrie M.Hall et al., 2006; X. Sala García, 2006*). Según los protocolos de ejercicios terapéuticos, para la rehabilitación del hombro intervenido del manguito rotador (*Carrie M.Hall et al., 2006; Kate Sheehy., 1998; Yves Xhardez., 2000; Gerd-*

*Wilhem Böger et al., 2000; Montserrat Cabra et al., 2004*) se han de enseñar dichos ejercicios de una forma progresiva, según el balance muscular del manguito, deltoides y musculatura escapular, por lo que consideramos que se debe comenzar siempre con autopasivos, para evitar adherencias, y luego continuar con movilizaciones pasivas y activas asistidas desde la 4ª semana, en la que podemos añadir a su vez ejercicios isométricos a 90° de flexión del hombro en decúbito supino y ejercicios isométricos de la musculatura escapular (*Carrie M.Hall et al., 2006; Kate Sheehy., 1998; J. Fernández Carnero et al., 2004; Montserrat Cabra et al., 2004*). A partir de la 6ª semana, se puede comenzar con movilizaciones activas libres, pues la sutura del manguito no resiste ninguna actividad de la vida diaria hasta la 6ª semana (*Montserrat Cabra et al., 2004*), no debiendo comenzar nunca, antes de la 8ª semana, a realizar activos resistidos, fortaleciendo progresivamente toda la musculatura afectada, primero en cadena cinética cerrada para luego trabajar en cadena cinética abierta (*Carrie M.Hall et al., 2006; Montserrat Cabra et al., 2004*). Por último, a partir de los 3 meses de la intervención, debemos intentar conseguir la máxima función, con un programa de mantenimiento de fuerza y neuromuscular (*Carrie M.Hall et al., 2006; Montserrat Cabra et al., 2004*). En el caso de nuestra paciente se ha optado por el protocolo descrito en el plan de intervención fisioterápico cuyos resultados han sido muy positivos tanto por la funcionalidad del hombro como por la disminución del dolor gracias al tratamiento manual progresivo siguiendo con los ejercicios de fortalecimiento y propioceptivos.

## **6. CONCLUSIONES**

El plan de intervención fisioterápico realizado a la paciente siguiendo el protocolo de la Unidad de Hombro del Servicio de Fisioterapia del Hospital General Universitario de Elche es eficaz para este tipo de patología ya que incluye movilización precoz de la estructura intervenida combinado con crioterapia, ejercicios de fortalecimiento y propiocepción.



Con los estudios descritos en el apartado discusión y comparándolos con nuestro protocolo podemos afirmar la gran cantidad de puntos en común tanto por las fases de rehabilitación como por los resultados obtenidos tras el tratamiento.

Sin embargo, se necesita seguir investigando para llevar a cabo protocolos todavía más completos y con ello aumentar la calidad de vida de nuestros pacientes.

## 7. BIBLIOGRAFÍA

1. Atsushi Yamamoto, Kenji Takagishi, Toshihisa Osawa, Takashi Yanagawa, Daisuke Nakajima, Hitoshi Shitara et al., Prevalence and risk factors of a rotator cuff tear in the general population. *Journal of Shoulder and Elbow Surgery*. 2010;19(1):116–120.
2. Bartolozzi, Arthur; Andreychik, David; Ahmad, Sohail. Determinants of Outcome in the Treatment of Rotator Cuff Disease. *Clinical Orthopaedics & Related Research*. 1994;308():90-97.
3. Carrie M.Hall, Lori Thein Brody. Ejercicio terapéutico. Recuperación funcional (ed. Paidotribo. Año 2006. (1-42), (587, 635).
4. Coghlan, J.A., Buchbinder, R., Green, S., Johnston, R.V., Bell, S.N., 2008. Surgery for rotator cuff disease. *Cochrane Database Syst. Rev.* (1), Art No CD005619.DOI: 10.1002/14651858.CD005619.
5. Daniels, L. Worthingham. Pruebas funcionales musculares técnicas de exploración manual. 6ª ed. Barcelona: Masson; 2003.
6. Eduardo P.: Anatomía clínica. Ed. 1. Buenos Aires: Panamericana; 2012.
7. Faber, E., Kuiper, J.I., Burdorf, A., Miedema, H.S., Verhaar, J.A.N., 2006. Treatment of impingement syndrome: A systematic review of the syndrome effects on functional limitations and return to work. *J. Occup. Rehabil.* 16, 7-25.
8. Gerd-Wilhelm Böger, Kerstin Hoppe, Friedrich-Wilhelm Möller. Fisioterapia para ortopedia y reumatología. (Colección Fisioterapia y terapias manuales, año 2000). (55-60), (244-259).

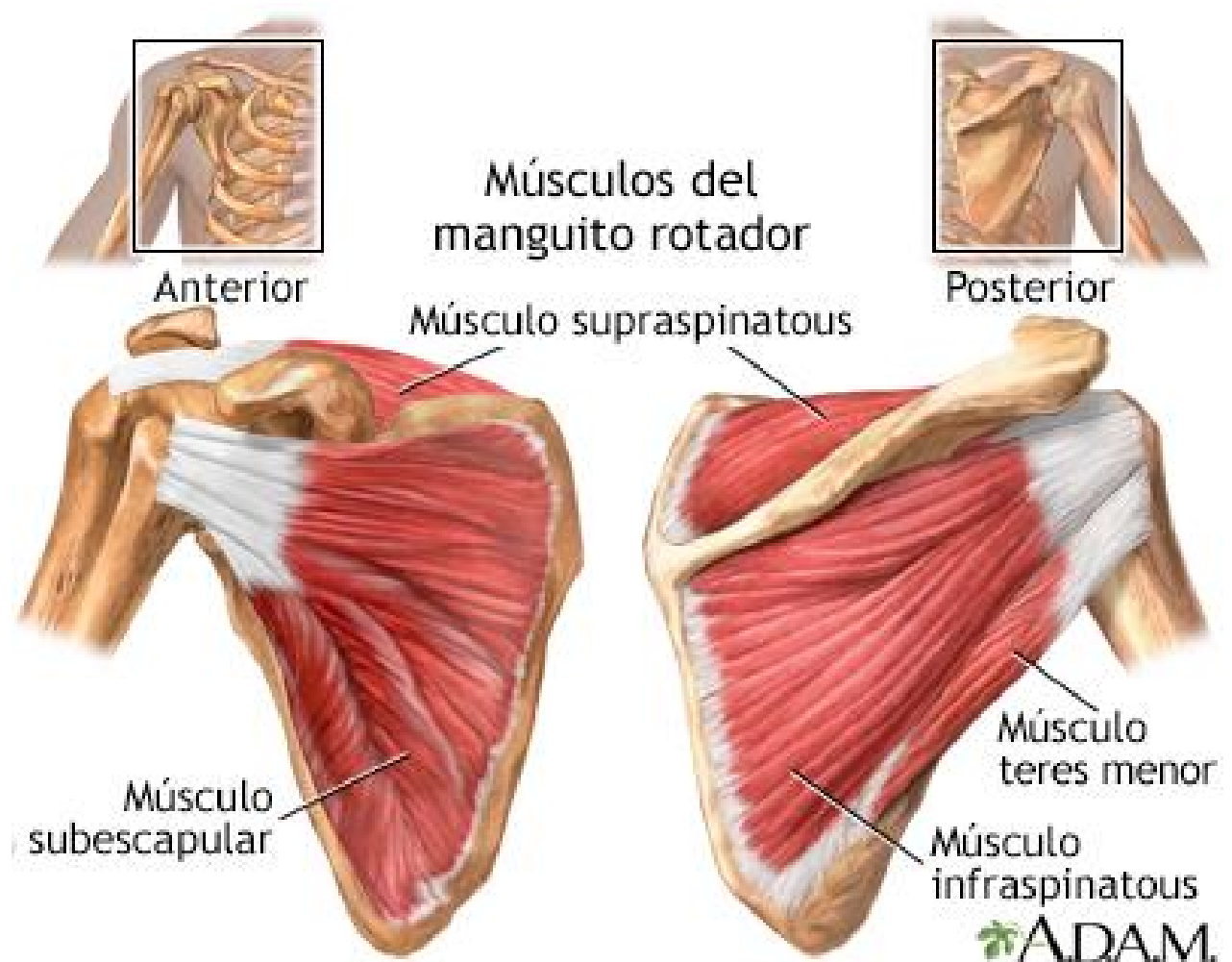
9. Green, S., Buchbinder, R., Hetrick, S.E., 2003. Physiotherapy interventions for shoulder pain. Cochrane Database syst. Rev. (2), Art No CD004258. DOI: 10.1002/14651858.CD004258.
10. Haarhr, J.P., Ostergaard, S., Dalsgaard, J., 2005. Exercises versus arthroscopic decompression in patients with sub-acromial impingement: A randomized, controlled study in 90 cases with a one year follow up. *Ann. Rheum. Dis.* 64, 760-764.
11. Halder AM, Kuhl SG, Zobitz ME, Larson D, An KN. Effects of the glenoid labrum and glenohumeral abduction on stability of the shoulder Joint through concavity compression: An in vitro study. *J Bone Joint Surg (Am)* 2001; 83-A:1062-9.
12. Hardry P. "Indication de l'arthroscopie dans les lésions de la coiffe des rotateurs". *KS*, octobre 2001, n° 415: 43-5.
13. Inman VT, Saunders JB, Abbott LC. Observations on the function of the shoulder Joint. *J Bone Joint Surg (Am)* 1944; 26-A:1-30.
14. Itoi, Eiji; Tabata, Shiro. Conservative Treatment of Rotator Cuff Tears. *Clinical Orthopaedics & Related Research.* 1992; 275.
15. J. Fernández Carnero, M. Martínez García, C. Fernández de las Peñas. Tratamiento Conservador tras fractura de clavícula: análisis de un caso clínico. *Fisioterapia* 2004; 26 (6): 325-32.
16. James B. Rathbun, Ian Macnab. The microvascular pattern of the rotator cuff. *The bone & joint journal.* 1970.

17. Jennifer C. Seida, Claire LeBlanc, Janine R. Schouten, Shima S. Mousavi, Lisa Hartling, Ben Vandermeer et al., Systematic Review: Nonoperative and Operative Treatments for Rotator Cuff Tears. *Ann Intern Med.* 2010;153(4):246-255.
18. Kapandji. I. A.: Fisiología articular. Tomo II Ed. 5. Masson Barcelona 1997.
19. Kelley MJ, McClure PW, Leggin BG. Frozen Shoulder: Evidence and Proposed Model Guiding Rehabilitation. *Orthopaedic sports physical therapy.* 2009; 39 (2): 135-48.
20. Klaus Buckup, Johannes Buckup. Pruebas clínicas para patología ósea, articular y muscular, exploraciones, signos y síntomas. 5ª edición. Barcelona. Elsevier Masson. 2014.
21. Kate Sheehy. Fisioterapia para todos. (versión española, 1998). (82-97).
22. Lombardi, J., Magri, A.G., Fleury, A.M., Da Silva, A.C., Natour, J., 2008. Progressive resistance training in patients with shoulder impingement syndrome: A randomized controlled trial. *Arthritis Rheum.* 59, 615-622.
23. Montserrat Cabra, Ferran Samsó, Javier Coba. Protocolo de Fisioterapia del Hospital de Fremap de Barcelona sobre el hombro intervenido del manguito rotador. (Revisión 2004).
24. Neer, Charles S. II. Anterior acromioplasty for the chronic impingement syndrome in the shoulder. A preliminary report. *J Bone Joint Surg Am.* 1972; 54A:41-50.
25. Neer, C. S.: "Displaced proximal humeral fractures. Part I. Classification and evaluation". *J. Bone Jt. Surg.*, 1970; 52 A: 1077 y ss.

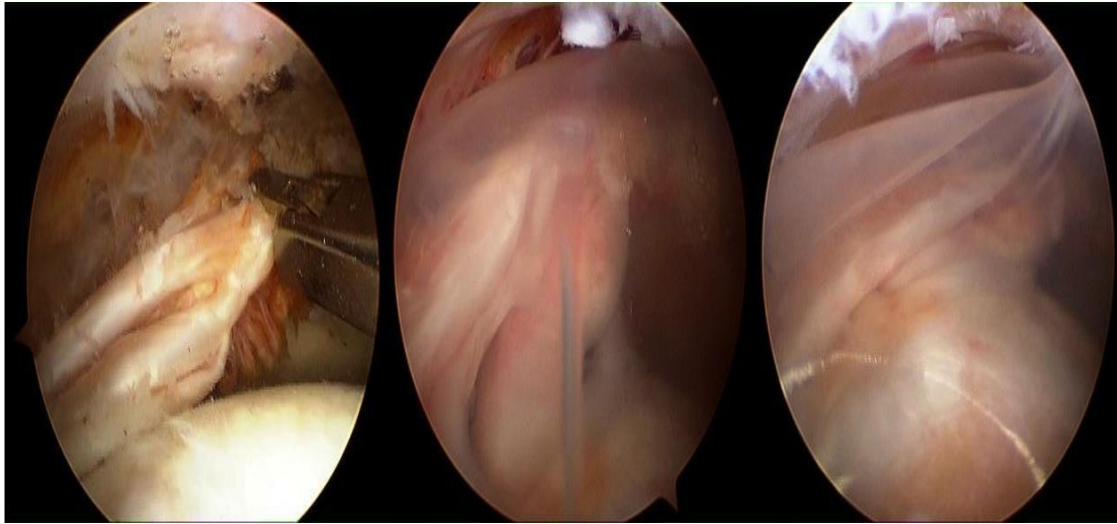
26. Neer, C. S.: "Displaced proximal humeral fractures. Part II. Treatment of three-part and four part displacement". *J. Bone Jt. Surg.*, 1970; 52 A: 1090 y ss.
27. Saha AK. Dynamic stability of the glenohumeral Joint. *Acta Orthop Scand* 1971; 42:491-505.  
Sher JS, Uribe JW, Posada A, Murphy BJ, Zlatkin MB. Abnormal findings on magnetic resonance images of asymptomatic shoulders. *J Bone Joint Surg (Am)* 1995; 77-A:10-5.
28. Taboaleda CH. Goniometría, una herramienta para la evaluación de las incapacidades laborales. 1ª ed. Buenos Aires: Asociart ART; 2007.
29. Yves X. Vademécum de kinesioterapia y de reeducación funcional. 4ª ed. Buenos Aires: El Ateneo; 2002.
30. Walther M, Werner, A., Stahlschmidt, T., Woelfel, R., Gohlke, F., 2004. The sub-acromial impingement syndrome of the shoulder treated by conventional physiotherapy, self-training, and a shoulder brace: Results of a prospective, randomized study. *J. Shoulder Elbow Surg.* 13, 417- 423.

## 8. ANEXOS

*Figura 1. Anatomía manguito rotador.*



*Figura 2. Intervención manguito rotador.*



*Figura 3. Técnica quirúrgica artroscopia reparación tendinosa supraespinoso e infraespinoso.*

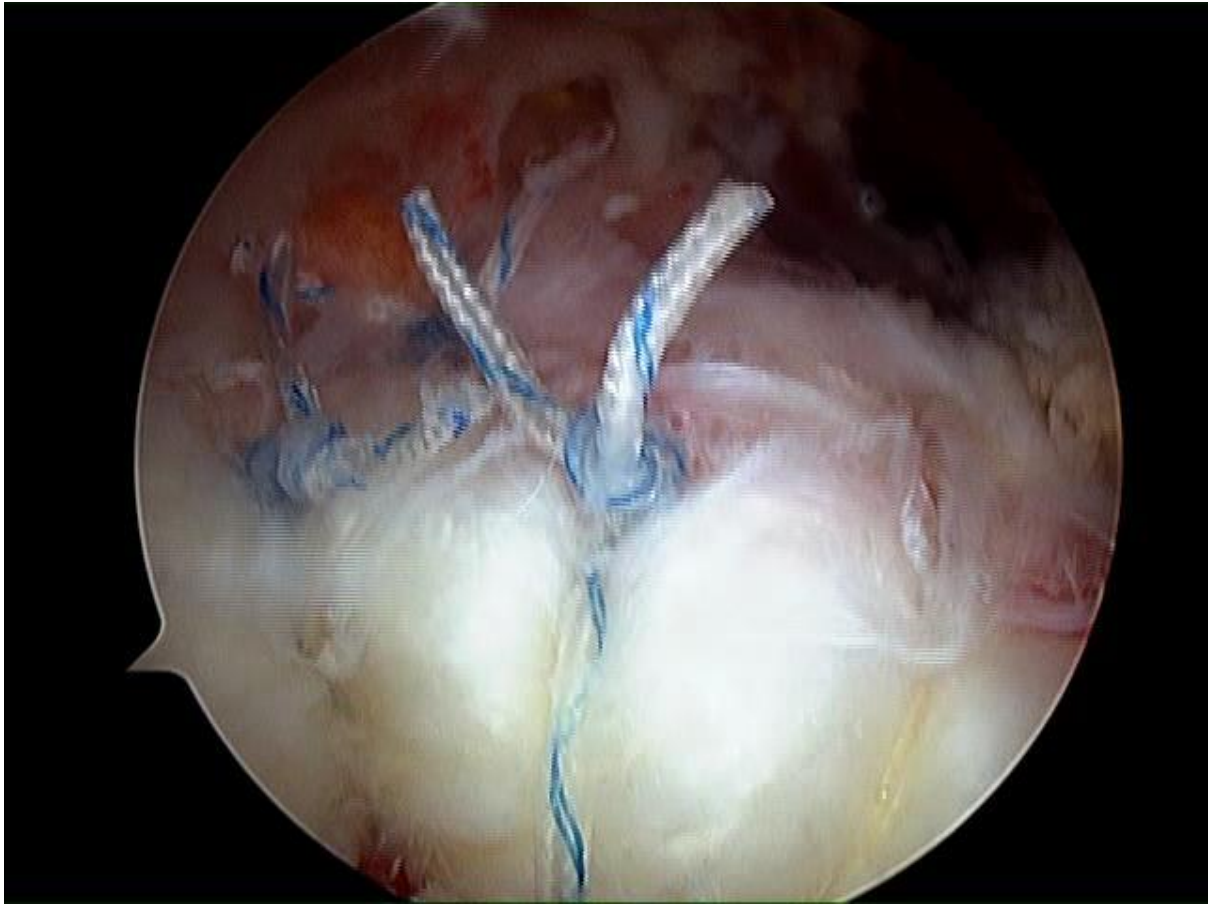




Figura 4. Escala UCLA (Dr. Francisco Arcuri et al., 2012) 1ª y 4ª valoración.

Escala de Evaluación de Hombro UCLA PRIMERA EVALUACIÓN	
<b>Dolor</b>	
Siempre presente, intenso, frecuentemente utiliza medicamentos fuertes	1
Siempre presente pero tolerable, ocasionalmente utiliza medicamentos fuertes	2
Mínimo o nulo en reposo, presente durante actividades ligeras, utiliza salicilatos frecuentemente	4
Presente durante actividades pesadas o específicas, utiliza salicilatos ocasionalmente	6
Ocasional y ligero	8
Ninguno	10
<b>Función</b>	
Incapaz de utilizar la extremidad	1
Solo puede realizar actividades ligeras	2
Capaz de realizar trabajo doméstico ligero o la mayoría de las actividades de la vida diaria	4
Puede realizar la mayor parte del trabajo doméstico, ir de compras y manejar; capaz de vestirse y desvestirse incluyendo abrochar el brassiere	6
Mínima restricción, capaz de trabajar por arriba de los hombros	8
Realiza actividades normales	10
<b>Flexión activa</b>	
150°	5
120-150°	4
90-120°	3
45-90°	2
30-45°	1
30°	0
<b>Fuerza muscular en la flexión activa</b>	
Grado 5 (normal)	5
Grado 4 (buena)	4
Grado 3 (regular)	3
Grado 2 (mala)	2
Grado 1 (contracción muscular)	1
Grado 0 (nada)	0
<b>Satisfacción del paciente</b>	
Satisfecho y mejor	5
No satisfecho	0
<b>Puntaje máximo 35 puntos: Excelente 34-35, Bueno 28-33, Regular 21-27; Malo 0-20</b>	<b>16 puntos</b>

Escala de Evaluación de Hombro UCLA CUARTA EVALUACIÓN	
<b>Dolor</b>	
Siempre presente, intenso, frecuentemente utiliza medicamentos fuertes	1
Siempre presente pero tolerable, ocasionalmente utiliza medicamentos fuertes	2
Mínimo o nulo en reposo, presente durante actividades ligeras, utiliza salicilatos frecuentemente	4
Presente durante actividades pesadas o específicas, utiliza salicilatos ocasionalmente	6
Ocasional y ligero	8
Ninguno	10
<b>Función</b>	
Incapaz de utilizar la extremidad	1
Solo puede realizar actividades ligeras	2
Capaz de realizar trabajo doméstico ligero o la mayoría de las actividades de la vida diaria	4
Puede realizar la mayor parte del trabajo doméstico, ir de compras y manejar; capaz de vestirse y desvestirse incluyendo abrochar el brassiere	6
Mínima restricción, capaz de trabajar por arriba de los hombros	8
Realiza actividades normales	10
<b>Flexión activa</b>	
150°	5
120-150°	4
90-120°	3
45-90°	2
30-45°	1
30°	0
<b>Fuerza muscular en la flexión activa</b>	
Grado 5 (normal)	5
Grado 4 (buena)	4
Grado 3 (regular)	3
Grado 2 (mala)	2
Grado 1 (contracción muscular)	1
Grado 0 (nada)	0
<b>Satisfacción del paciente</b>	
Satisfecho y mejor	5
No satisfecho	0
<b>Puntaje máximo 35 puntos: Excelente 34-35, Bueno 28-33, Regular 21-27; Malo 0-20</b>	<b>33 puntos</b>

Figura 5. Escala de Lawton y Brody (María Trigás-Ferrín et al., 2011) 1ª y 4ª valoración.

PRIMERA EVALUACIÓN

### Escala de Lawton y Brody para las actividades instrumentales de la vida diaria (AIVD)

Mide capacidad y tienen un buen coeficiente de reproducibilidad (0,94)

Paciente: ..... Edad: ..... Sexo: .....

Anotar con la ayuda del cuidador principal, cual es la situación concreta personal del paciente, respecto a estos 8 ítems de actividades instrumentales de la vida diaria

	Puntos
<b>A. CAPACIDAD PARA USAR EL TELÉFONO</b>	
1. Utiliza el teléfono a iniciativa propia, busca y marca los números, etc	1
2. Marca unos cuantos números bien conocidos	1
3. Contesta el teléfono pero no marca	0
4. No usa el teléfono	0
<b>B. IR DE COMPRAS</b>	
1. Realiza todas las compras necesarias con independencia	1
2. Compra con independencia pequeñas cosas	1
3. Necesita compañía para realizar cualquier compra	0
4. Completamente incapaz de ir de compras	0
<b>C. PREPARACIÓN DE LA COMIDA</b>	
1. Planifica, prepara y sirve las comidas adecuadas con independencia	1
2. Prepara las comidas si se le dan los ingredientes	0
3. Calienta y sirve las comidas pero no mantiene una dieta adecuada	0
4. Necesita que se le prepare y sirva la comida	0
<b>D. CUIDAR LA CASA</b>	
1. Cuida la casa sólo o con ayuda ocasional (ej. Trabajos pesados)	1
2. Realiza tareas domésticas ligeras como fregar o hacer cama	1
3. Realiza tareas domésticas ligeras pero no puede mantener un nivel de limpieza aceptable	1
4. Necesita ayuda en todas las tareas de la casa	0
5. No participa en ninguna tarea doméstica	0
<b>E. LAVADO DE ROPA</b>	
1. Realiza completamente el lavado de ropa personal	1
2. Lava ropa pequeña	1
3. Necesita que otro se ocupe del lavado	0
<b>F. MEDIO DE TRANSPORTE</b>	
1. Viaja con independencia en transportes públicos o conduce su coche	1
2. Capaz de organizar su propio transporte en taxi, pero no usa transporte público	1
3. Viaja en transportes públicos si le acompaña otra persona	1
4. Sólo viaja en taxi o automóvil con ayuda de otros	0
5. No viaja	0
<b>G. RESPONSABILIDAD SOBRE LA MEDICACIÓN</b>	
1. Es responsable en el uso de la medicación, dosis y horas correctas	1
2. Toma responsablemente la medicación si se le prepara con anticipación en dosis preparadas	0
3. No es capaz de responsabilizarse de su propia medicación	0
<b>H. CAPACIDAD DE UTILIZAR EL DINERO</b>	
1. Maneja los asuntos financieros con independencia, recoge y conserva sus ingresos	1
2. Maneja los gastos cotidianos pero necesita ayuda para ir al banco, grandes gastos, etc	1
3. Incapaz de manejar el dinero	0

Máxima dependencia: 0 puntos  
Independencia total: 8 puntos

6 puntos

CUARTA EVALUACIÓN

### Escala de Lawton y Brody para las actividades instrumentales de la vida diaria (AIVD)

Mide capacidad y tienen un buen coeficiente de reproducibilidad (0,94)

Paciente: ..... Edad: ..... Sexo: .....

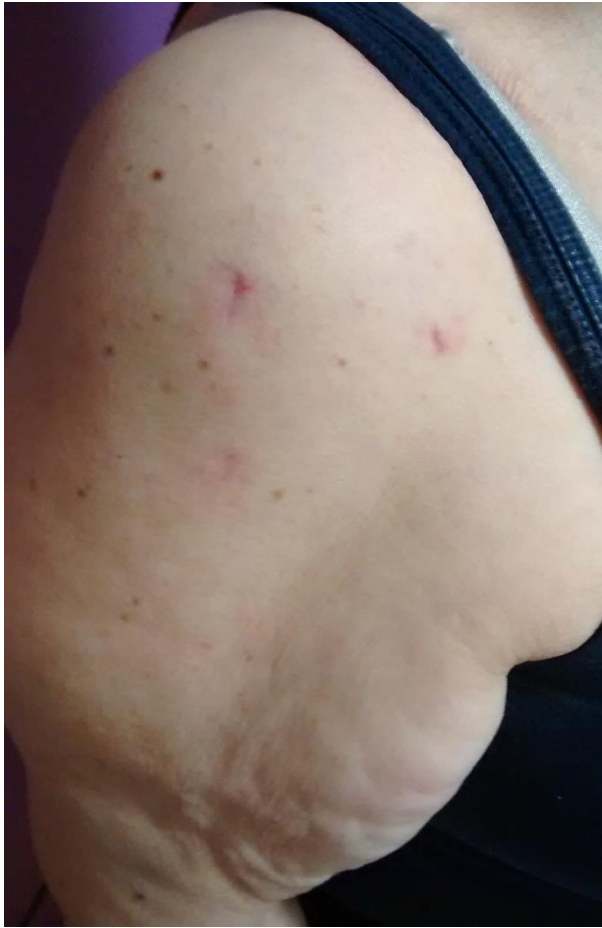Anotar con la ayuda del cuidador principal, cual es la situación concreta personal del paciente, respecto a estos 8 ítems de actividades instrumentales de la vida diaria

	Puntos
<b>A. CAPACIDAD PARA USAR EL TELÉFONO</b>	
1. Utiliza el teléfono a iniciativa propia, busca y marca los números, etc	1
2. Marca unos cuantos números bien conocidos	1
3. Contesta el teléfono pero no marca	0
4. No usa el teléfono	0
<b>B. IR DE COMPRAS</b>	
1. Realiza todas las compras necesarias con independencia	1
2. Compra con independencia pequeñas cosas	0
3. Necesita compañía para realizar cualquier compra	0
4. Completamente incapaz de ir de compras	0
<b>C. PREPARACIÓN DE LA COMIDA</b>	
1. Planifica, prepara y sirve las comidas adecuadas con independencia	1
2. Prepara las comidas si se le dan los ingredientes	0
3. Calienta y sirve las comidas pero no mantiene una dieta adecuada	0
4. Necesita que se le prepare y sirva la comida	0
<b>D. CUIDAR LA CASA</b>	
1. Cuida la casa sólo o con ayuda ocasional (ej. Trabajos pesados)	1
2. Realiza tareas domésticas ligeras como fregar o hacer cama	1
3. Realiza tareas domésticas ligeras pero no puede mantener un nivel de limpieza aceptable	1
4. Necesita ayuda en todas las tareas de la casa	0
5. No participa en ninguna tarea doméstica	0
<b>E. LAVADO DE ROPA</b>	
1. Realiza completamente el lavado de ropa personal	1
2. Lava ropa pequeña	1
3. Necesita que otro se ocupe del lavado	0
<b>F. MEDIO DE TRANSPORTE</b>	
1. Viaja con independencia en transportes públicos o conduce su coche	1
2. Capaz de organizar su propio transporte en taxi, pero no usa transporte público	1
3. Viaja en transportes públicos si le acompaña otra persona	1
4. Sólo viaja en taxi o automóvil con ayuda de otros	0
5. No viaja	0
<b>G. RESPONSABILIDAD SOBRE LA MEDICACIÓN</b>	
1. Es responsable en el uso de la medicación, dosis y horas correctas	1
2. Toma responsablemente la medicación si se le prepara con anticipación en dosis preparadas	0
3. No es capaz de responsabilizarse de su propia medicación	0
<b>H. CAPACIDAD DE UTILIZAR EL DINERO</b>	
1. Maneja los asuntos financieros con independencia, recoge y conserva sus ingresos	1
2. Maneja los gastos cotidianos pero necesita ayuda para ir al banco, grandes gastos, etc	1
3. Incapaz de manejar el dinero	0

Máxima dependencia: 0 puntos  
Independencia total: 8 puntos

8 puntos

*Figura 6. Inspección de la paciente.*



**Tabla 1. Balance articular (Taboaleda CH., 2007) del hombro afecto (derecho).**

	1ª Valoración 23/01/2017		2ª Valoración 13/02/2017		3ª Valoración 6/03/2017		4ª Valoración 27/03/2017	
	Activo	Pasivo	Activo	Pasivo	Activo	Pasivo	Activo	Pasivo
Flexión	85°	110°	110°	125°	125°	135°	155°	165°
Extensión	35°	45°	45°	50°	45°	50°	50°	55°
Abducción	75°	80°	90°	100°	100°	110°	115°	125°
Aducción horizontal	No valorable, paciente no alcanza 90° de ABD		80°	95°	85°	100°	110°	120°
Abducción horizontal	No valorable, paciente no alcanza 90° de ABD		15°	20°	20°	25°	25°	35°
Rotación interna	No valorable, paciente no alcanza 90° de ABD		45°	55°	45°	60°	55°	70°
Rotación externa	No valorable, paciente no alcanza 90° de ABD		40°	50°	40°	55°	55°	65°
<p>*Consideraciones balance articular:</p> <ul style="list-style-type: none"> <li>- Flexión, Extensión, Abducción, Aducción horizontal y abducción horizontal en sedestación.</li> <li>- Rotación interna y externa en decúbito prono.</li> </ul>								

*Figura 7. Evolución de la paciente flexión hombro afecto (derecho).*



*Figura 8. Evolución de la paciente abducción hombro afecto (derecho).*



**Tabla 2. Balance muscular (Daniels, L et al., 2003) del hombro afecto (derecho).**

	1ª Valoración 23/01/2017	2ª Valoración 13/02/2017	3ª Valoración 6/03/2017	4ª Valoración 27/03/2017
Flexión	3	3+	4	4+
Extension	3+	4	4	5
Abducción	3	3+	4	4+
Aducción horizontal	3	3+	4	4+
Abducción horizontal	3+	3+	4	4+
Rotación interna	3	3+	4	5
Rotación externa	3	3+	4	4+
<p>*Consideraciones balance muscular:</p> <ul style="list-style-type: none"> <li>- Flexión y extensión en sedestación.</li> <li>- Abducción horizontal, Rotación interna y externa decúbito prono.</li> <li>- Aducción horizontal decúbito supino.</li> </ul>				

**Figura 9. Tabla ejercicios rehabilitación hombro.**

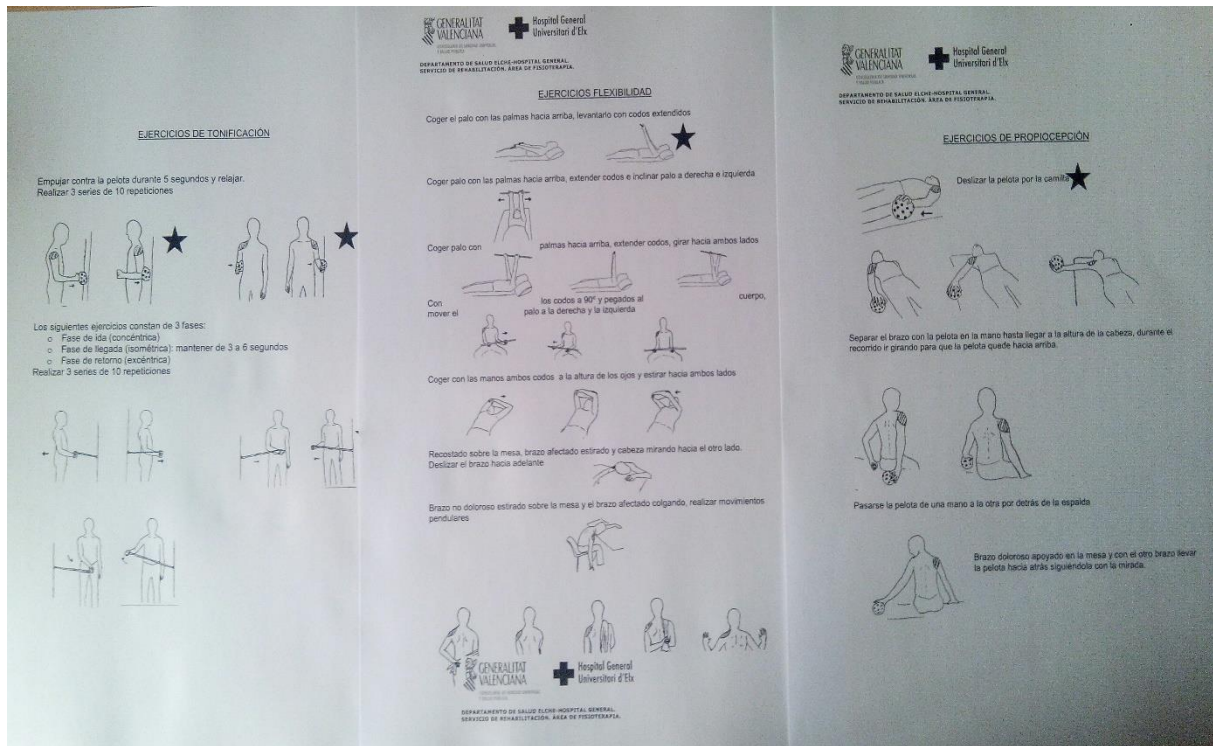




Figura 10. Consentimiento informado.

**CONSENTIMIENTO INFORMADO**

**1.- Identificación, descripción y objetivos de la utilización de información personal.**  
Dentro de la titulación del Grado en Fisioterapia, el Área de Fisioterapia de la Universidad Miguel Hernández coordina, entre otros, la asignatura de Trabajo de Fin de Grado. Esta permite a los estudiantes acreditar la adquisición de los conocimientos y competencias asociados al título mediante el desarrollo de un trabajo final dirigido por uno o varios profesores de la Universidad Miguel Hernández.  
Al finalizar el desarrollo de la asignatura el alumno deberá entregar una memoria del trabajo que además será expuesto ante un tribunal calificador.

**2.- Protección de datos personales y confidencialidad.**  
La información sobre sus datos personales y de salud será incorporada y tratada cumpliendo con las garantías que establece la Ley de Protección de Datos de Carácter Personal y la legislación sanitaria. Asimismo, usted tiene la posibilidad de ejercitar los derechos de acceso, rectificación, cancelación y oposición al tratamiento de datos de carácter personal, en los términos previstos en la normativa aplicable.  
Por tanto, entiendo que mi participación en este proyecto es voluntaria, y que puedo revocar mi consentimiento en cualquier momento, sin tener que dar explicaciones y sin que esto repercuta en la calidad de mis cuidados sanitarios.

De este modo, otorgo mi consentimiento para que el alumno/a:  
RAQUEL PABLES VALEJO  
utilice información personal derivada de los datos correspondientes a mi persona, proceso y/o a la patología por la que estoy siendo tratado/a en este centro, únicamente con fines docentes y de investigación, manteniendo siempre mi anonimato y la confidencialidad de mis datos, con el objetivo de realizar una memoria final de Grado en Fisioterapia.

La información y el presente documento se me ha facilitado con suficiente antelación para reflexionar con calma y tomar mi decisión de forma libre y responsable.

He comprendido las explicaciones que, tanto el fisioterapeuta-tutor como el alumno titulado por éste, me han ofrecido y se me ha permitido realizar todas las observaciones que he creído conveniente con el fin de aclarar todas las posibles dudas planteadas.

Por ello, [Firma]  
D. Dña. [Firma]  
manifiesto que estoy satisfecho/a con la información recibida y **CONSIENTO colaborar en la forma en la que se me ha explicado.**

En ELCAIG.....15..... de.....MARZO..... de 2013.....  
Fdo. ....  
Vicodccano de Fisioterapia, Facultad de Medicina,  
Universidad Miguel Hernández,  
Prof. D. José Vicente Toledo Marañón  
Tfno. 965 919260 - Fax. 965 919459 - josetoledo@umh.es