

UNIVERSIDAD MIGUEL HERNÁNDEZ

PROGRAMA DE DOCTORADO EN SALUD PÚBLICA, CIENCIAS
MÉDICAS Y QUIRÚRGICA



**ENTRENAMIENTO DE FONOCIRUGÍA EN LARINGES HUMANAS
PRESERVADAS CON EL MÉTODO DE EMBALSAMAMIENTO DE
THIEL**

JHONDER XAVIER SALAZAR GUILARTE

UNIVERSIDAD MIGUEL HERNÁNDEZ

ENERO 2021



TESIS DOCTORAL

ENTRENAMIENTO DE FONOCIRUGÍA EN LARINGES HUMANAS
PRESERVADAS CON EL MÉTODO DE EMBALSAMAMIENTO DE
THIEL

Realizada por

JHONDER XAVIER SALAZAR GUILARTE

Director de la Tesis

DR. ANTONIO ARROYO SEBASTIÁN

Codirectores de la Tesis

DR. JUAN RAMÓN GRAS ALBERT

DR. FRANCISCO SÁNCHEZ DEL CAMPO



Universidad Miguel Hernández 2021

La tesis titulada “Entrenamiento de fonocirugía en laringes humanas preservadas con el método de embalsamamiento de Thiel” se presenta en formato convencional y como indicio de calidad se presenta junto con los siguientes trabajos publicados y adjuntos en los anexos 3 y 4 (páginas 159-177)

Salazar G. Jhonder, Arroyo S. Antonio, Gras A. Juan, Sánchez del Campo. Francisco. (2018). Técnica de embalsamamiento de cadáver según Thiel. Un método valioso para entrenar y mejorar las destrezas quirúrgicas en el campo de la otorrinolaringología. Rev. Otorrinolaringol. Cir. Cabeza Cuello, 78(4), 431 - 438. DOI: 10.4067/s0717-75262018000400431.

Salazar G. Jhonder, Gras A. Juan, Sánchez-Guillen L, Sánchez del Campo. F, Arroyo S. A. “Phonosurgery training in the human larynx preserved with Thiel’s embalming method”. ORL Journal 2021. DOI: 10.1159/000512725.

En la presente tesis constan las referencias completas de los artículos que constituyen el cuerpo de la tesis.



PROGRAMA DE DOCTORADO EN SALUD PÚBLICA, CIENCIAS MÉDICAS

Y

QUIRÚRGICAS

Prof. Vicente Gil, Coordinador del Programa de Doctorado en Salud Pública, Ciencias Médicas y Quirúrgicas de la Universidad Miguel Hernández de Elche,

AUTORIZA:

La presentación y defensa como tesis doctoral del trabajo **“Entrenamiento de fonocirugía en laringes humanas preservadas con el método de embalsamamiento de Thiel”** realizado por Don. Jhonder Xavier Salazar Guilarte bajo la dirección del Doctor Don Antonio Arroyo Sebastián y la codirección de los Doctores Don Juan Ramón Gras Albert y Don Francisco Sánchez del Campo. De acuerdo a la información recibida sobre las evaluaciones previas realizadas en cumplimiento de la normativa general vigente y la propia de la Universidad Miguel Hernández de Elche y según lo certificado por las personas que han realizado la tutoría y dirección, la tesis cumple los requisitos para proceder a su defensa pública.

En Sant Joan d’Alacant, a treinta y uno de enero de 2021

Firmado: Prof. Vicente Gil

Coordinador del Programa de Doctorado en Salud Pública, Ciencias Médicas y Quirúrgica



PROGRAMA DE DOCTORADO EN SALUD PÚBLICA, CIENCIAS MÉDICAS

Y

QUIRÚRGICAS

Don Antonio Arroyo Sebastian, director y Don Juan Ramón Gras Albert y Don Francisco Sánchez del Campo, ambos codirectores de la tesis doctoral “Entrenamiento de fonocirugía en laringes humanas preservadas con el método de embalsamamiento de Thiel”

CERTIFICAN:

Que Don Jhonder Xavier Salazar Guilarte ha realizado bajo nuestra supervisión el trabajo titulado “Entrenamiento de fonocirugía en laringes humanas preservadas con el método de embalsamamiento de Thiel” conforme a los términos y condiciones definidos en su Plan de Investigación y de acuerdo al Código de Buenas Prácticas de la Universidad Miguel Hernández de Elche, cumpliendo los objetivos previstos de forma satisfactoria para su defensa pública como tesis doctoral.

Lo que firmo en Sant Joan d’Alacant, a treinta y uno de enero de 2021

Fdo. Antonio Arroyo Sebastian

Fdo. Juan Ramón Gras Albert

Fdo. Francisco Sánchez del Campo

AGRADECIMIENTOS

Son muchas las personas que han contribuido a que este proyecto de investigación se lleve a cabo y no me gustaría olvidarme de ninguna de ellas.

En primer lugar a todos los que conforman el servicio de otorrinolaringología del Hospital General Universitario de Alicante, donde tuve el privilegio de compartir cuatro años en el proceso de mi formación MIR como otorrinolaringólogo, sin duda, se sentaron las bases de este proyecto allí. Ahora son grandes profesores y ex-compañeros de los cuales tengo muy buenos y gratos momentos.

Este proyecto surge justo después de haber regresado de la estancia formativa en los centros de voz del Mass Eye and Ear en Boston con el Dr. Ramón Franco y en el Voice Center de la Cleveland Clinic, con los Drs. Michael Benninger y Paul Bryson, a quienes siempre les agradeceré la amplia visión que me dieron sobre la laringología.

A los compañeros de trabajo con los que he tenido la oportunidad de compartir en Isla Margarita, Alicante, Valencia, Zaragoza, Tarragona y Barcelona, muy especialmente a toda la plantilla de adjuntos y residentes con quienes actualmente comparto en el Hospital Universitario Vall d'Hebron en Barcelona, sin lugar a duda, han sido motor importante en la culminación de este proyecto.

Al Dr. Antonio Arroyo quien claramente me ha motivado y guiado a no perder el foco, a mantener la paciencia y a lograr el objetivo principal de esta investigación.

Al Dr. Luis Miguel Romero, amigo, por amablemente revisar y dar certeras opiniones sobre la estructuración final de la tesis.

Por supuesto a mi familia, a mi madre Anais por siempre creer en mí, ser mi confidente y apoyo incondicional, a mi padre Willian, un ejemplo de constancia y perseverancia, por acompañarme en las fases finales de este proyecto, a mis hermanos Jhonnathan por tu apoyo en mis momentos más difíciles y Jhohanna, por ser tan bella persona, los amo a todos. A mi abuela Carmen, por tu inmensa alegría que siempre nos transmitiste.

ÍNDICE DE CONTENIDOS

AGRADECIMIENTOS

INDICE DE CONTENIDOS

LISTADO DE TABLAS

LISTADO DE FIGURAS

LISTADO DE ABREVIATURAS

RESUMEN

1 INTRODUCCIÓN	1
1.1 Anatomía y fisiología de la laringe.....	3
1.1.1 Anatomía macroscópica.....	4
1.1.2 Anatomía microscópica.....	10
1.1.3 Fisiología de la fonación.....	13
1.2 La fonocirugía	14
1.2.1 Técnica fonoquirúrgica del microcolgajo.....	16
1.2.1.1 Indicaciones.....	16
1.2.1.2 Procedimiento	16
1.2.2 Técnica de laringoplastia por inyección.....	21
1.2.2.1 Indicaciones.....	23
1.2.2.2 Procedimiento	24
1.3 La simulación en el entrenamiento quirúrgico.....	27
1.3.1 Situación actual de la simulación en fonocirugía	29
1.3.2 Modelos laríngeos sintéticos	31
1.3.3 Modelos laríngeos animales	33
1.3.4 Modelos laríngeos humanos.....	36
1.4 La técnica de embalsamamiento cadavérico de Thiel	38
2 JUSTIFICACIÓN.....	45
3 HIPÓTESIS	49
4 OBJETIVOS.....	53
Objetivo principal.....	55
Objetivos secundarios	55

5 MATERIALES Y MÉTODOS	57
Tipo de estudio/diseño:	59
Sujetos de estudios/muestra.....	59
Criterios de inclusión y exclusión:	60
Obtención de laringes	60
Estación de trabajo laríngeo.....	62
Instrumentación	62
Simulación de fonocirugía	63
Análisis estadístico	68
6 RESULTADO	71
7 DISCUSIÓN.....	81
8 CONCLUSIONES	95
9 BIBLIOGRAFÍA	99
10 ANEXO	111

LISTADO DE TABLAS

Tabla 1. Componentes originales de la solución de inyección e inmersión descritos por Walter Thiel en 1992 (componentes líquidos en ml y componentes sólidos en gr).

Tabla 2. Pasos en la simulación fonoquirúrgica.

Tabla 3. Estudios seleccionados que usan el método de Thiel en el área de otorrinolaringología.

Tabla 4. Aspectos post-simulación que los participantes evaluaron en ambos modelos de conservación laríngea. CV: cuerda vocal, ACA: Articulación cricoaritenoides, MTA: Músculo tiroaritenoides, MTH: membrana tirohioidea.

LISTADO DE FIGURAS

Figura 1. Los músculos intrínsecos de la laringe.

Figura 2. Corte coronal a través del borde libre de la CV que muestra las diferentes capas que la componen.

Figura 3. Corte coronal esquemático a través de la CV que muestra la propagación de su onda mucosa permitiendo la producción de la voz.

Figura 4. Incisión del microcolgajo realizada lateral a la lesión con el epitelio protegido por el bisturí.

Figura 5. Elevación del microcolgajo por debajo de la lesión de las cuerdas vocales.

Figura 6. Disección del plano profundo a la lesión, adyacente al ligamento vocal.

Figura 7. Liberación de las adherencias fibrosas de la lesión submucosa vocal.

Figura 8. Microcolgajo rebatido y colocado sobre cuerda vocal.

Figura 9. A. Posición angulada del laringoscopio en la laringoplastia endoscópica. B. Profundidad de la aguja de inyección lateral al músculo tiroaritenoides.

Figura 10. Laringoplastia por inyección vía transtirohioidea.

Figura 11. Modelo de laringes sintéticas: cuerdas vocales hechas de caucho líquido insertada en laringe abierta, y luego cerrada simulando fonocirugía.

Figura 12. Modelo de CV sintéticas: bandas de gomas adheridas a un tubo de plástico, cubiertas por un velcro transparente y el espacio entre ellas relleno con bacitracina para simular lesión en espacio de Reinke.

Figura 13. Pieza laríngea de un cerdo donde se observan las diferencias anatómicas a la humana.

Figura 14. Laringe fresca descongelada y disecada para su uso en simulación fonocirúrgica.

Figura 15. Cabeza humana conservada en Thiel en hiperextensión previa a la extracción laríngea.

Figura 16. Exposición completa de laringe con músculos extrínsecos.

Figura 17. Laringes conservadas en Thiel extraídas y disecadas preparadas para su uso en simulación fonocirúrgica.

Figura 18. Modelo de estación de trabajo laríngeo.

Figura 19. Instrumentos para el entrenamiento en fonocirugía.

Figura 20. Lesión simulada tipo pólipo en el tercio medio de cuerda vocal derecha.

Figura 21. Visión a través del laringoscopio de ambas cuerdas vocales.

Figura 22. Palpación de la cuerda vocal identificando la apófisis vocal del aritenoides.

Figura 23. Laringoplastia por inyección vía endoscópica observando aumento de volumen de la CV.

Figura 24. Laringoplastia por inyección vía membrana tirohioidea.

Figura 25. Diagrama de flujos identificando estudios relacionados con el uso del método Thiel en otorrinolaringología

LISTADO DE ABREVIATURAS

CV Cuerda vocal.

ACA Articulación cricoaritenoides.

MTA Músculo tiroaritenoides.

MTH Membrana tirohioidea.

CSLP Capa superficial de la lámina propia.

CILP Capa intermedia de la lámina propia.

CPLP Capa profunda de la lámina propia.

ml Mililitros.

g Gramos.

kg Kilogramos

col. Colaboradores.

IARC Agencia Internacional de Investigaciones sobre el Cáncer

RESUMEN

Introducción: La fonocirugía incluye un conjunto de procedimientos altamente especializados cuyas habilidades resultan difíciles de adquirir y desarrollar, asociándose su ejecución con un estrecho margen de error que puede llevar a cicatrices irreversibles y resultados catastróficos en la voz. La falta de una adecuada formación fonoquirúrgica pone de relieve la necesidad de buscar modelos laríngeos con alta fidelidad anatómica que replacen los modelos sintéticos o animales, todos con limitaciones. Las laringes animales, en especial las porcinas a pesar de tener cuerdas vocales largas y bandas ventriculares no tienen la microestructura en capas que permite un entrenamiento fonoquirúrgico más real. El método de embalsamamiento de Thiel mantiene el color, la consistencia y la plasticidad de los tejidos de forma casi real, por lo que las características de las cuerdas vocales y articulaciones de la laringe debe evaluarse para conocer sus posibles aplicaciones en el campo del entrenamiento.

Objetivo: Analizar la idoneidad de las laringes humanas embalsamadas con el método de Thiel para el entrenamiento fonoquirúrgico mediante la aplicación de diversos procedimientos y evaluar la similitud de la experiencia con respecto a los procedimientos en pacientes reales, que permitan mejorar las destrezas quirúrgicas y acelerar la curva de aprendizaje en fonocirugía.

Metodología: En la fase I se realizó una revisión de la literatura bibliográfica con la finalidad de conocer la aplicación del método de Thiel en el área de Otorrinolaringología. En la fase II se diseñó un estudio prospectivo, observacional donde se simuló tres procedimientos fonoquirúrgicos (creación del microcolgajo, laringoplastia por inyección vía endoscópica y laringoplastia por inyección vía externa) empleando 10 laringes humanas embalsamadas en Thiel y 10 conservadas en formalina. Cada participante evaluaba de forma anónima el modelo laríngeo dependiendo del tipo de preservación a través de un cuestionario que utiliza la escala Likert para medir la percepción de calidad del tejido de las cuerdas vocales y la similitud del procedimiento fonoquirúrgico con el real. Los resultados se informaron de acuerdo a las directrices para la comunicación de estudios observacionales (STROBE) realizando un análisis univariado de la asociación de cada variable estudiada con las diferentes variables independientes (tipo de preservación laríngea) considerando $p < 0,05$ estadísticamente significativa.

Resultados: En la fase I se observó que el método de embalsamamiento de Thiel es poco conocido en el área de otorrinolaringología, principalmente usado en entrenamiento de cirugía nasosinusal y cervical, sin encontrar ningún tipo de aplicación en laringología. Existe un uso extendido del modelo laríngeo animal que de ninguna forma reproduce la microestructura de la cuerda vocal humana. En la fase II, cada participante realizó los tres procedimientos fonocirúrgicos tanto en laringes humanas conservadas en Thiel como en formalina. En relación a la percepción de la calidad de las cuerdas vocales, las puntuaciones globales fueron 5 (excelente) en Thiel y 2 (moderado) en formalina. De la creación del microcolgajo, así como de la laringoplastia por inyección vía endoscópica o externa las puntuaciones fueron calificadas como excelentes (5 (4-5)) en Thiel y moderadas (2 (1-2)) en formalina. En laringes en Thiel el microcolgajo se realizó correctamente creando un plano de disección entre el epitelio y la lesión simulada, permitiendo extraerla sin lesionar el ligamento vocal de forma similar a la disección real. En este modelo laríngeo, las laringoplastias por inyección ofrecieron similitud real al paso de la aguja por vía interna o externa con un aumento de volumen de las cuerdas vocales tras la inyección del material. En cambio, en laringes en formalina no se logró la exéresis de la lesión simulada, ni se conservaba el plano de disección ni el ligamento vocal. Tras la laringoplastia por inyección tampoco se aumentaba el volumen de la cuerda vocal ni se movilizaba el aritenoides tras su palpación, por lo que el aumento del volumen de la cuerda vocal era escaso.

Conclusiones: El método de embalsamamiento de Thiel es poco conocido en el área de otorrinolaringología. Las laringes en Thiel mantienen la flexibilidad y características reológicas de las cuerdas vocales, lo que representa un modelo único para practicar y reproducir procedimientos fonocirúrgicos sin los riesgos de contaminación, variación anatómica o rigidez de otros modelos.

Palabras claves: Método de embalsamamiento de Thiel; entrenamiento quirúrgico; cirugía de laringe; cuerdas vocales; fonocirugía; educación.

Introduction: Phonosurgery includes a set of highly specialized procedures whose skills are difficult to acquire and develop, and their execution is associated with a narrow margin of error that can lead to irreversible scarring and catastrophic results in the voice. The lack of adequate phonosurgical training highlights the need to search for laryngeal models with high anatomical fidelity to replace synthetic or animal models, all with limitations. Animal larynxes, especially pigs, despite having long vocal cords and ventricular bands, do not have the layered microstructure that allows a more realistic phonosurgical training. Thiel's embalming method maintains the color, consistency and plasticity of the tissues in an almost real way, so the characteristics of the vocal cords and laryngeal joints must be evaluated for its possible applications in the field of training.

Objective: To study the suitability of human larynx embalmed with Thiel's method in phonosurgical training through the application of various procedures to evaluate the similarity of the experience regarding to procedures in real patients that allow improving surgical skills and accelerating the learning curve in phonosurgery.

Methodology: In phase I, a review of the bibliographic literature was carried out in order to know the application of the Thiel method in the area of Otolaryngology. In phase II, a prospective, observational study was designed where three phonosurgical procedures were simulated (micro-flap creation, endoscopic injection laryngoplasty and external injection laryngoplasty) using 10 human larynx embalmed in Thiel and 10 preserved in formalin. Each participant anonymously evaluated the laryngeal model depending on the type of preservation through a questionnaire that uses the Likert scale to measure the perception of quality of the vocal cord tissue and the similarity with the phonosurgical procedure in the real scenario. The results were reported according to the guidelines for the communication of observational studies (STROBE), performing a univariate analysis of the association of each variable studied with the different independent variables (type of laryngeal preservation) considering $p < 0.05$ statistically significant.

Results: In phase I, it was observed that the Thiel's embalming method is poorly known in the field of otolaryngology, mainly used in sinonasal training courses or cervical external surgery, without finding any type of application in laryngology. There

is a widespread use of the animal laryngeal model that in no way reproduces the microstructure of the human vocal cord. In phase II, each participant performed the three phonosurgical procedures on both Thiel-preserved human larynx and formalin. In relation to the perception of the quality of the vocal cords, the global scores were 5 (excellent) in Thiel and 2 (moderate) in formalin. For the creation of the micro-flap, as well as for the laryngoplasty by endoscopic or external injection, the scores were rated as excellent (5 (4-5)) in Thiel and moderate (2 (1-2)) in formalin. In Thiel larynxes, the micro-flap was performed correctly through a dissection plane between the epithelium and the simulated lesion, allowing it to be extracted without damaging the vocal ligament in a similar way to the real dissection. In this laryngeal model, the injection laryngoplasties offered excellent similarity to the passage of the needle through the internal or external route and an increase in the volume of the vocal cords was observed after the injection of the material. On the other hand, in formalin larynxes, the stiffness of the vocal cord impeded the exegesis of the simulated lesion as the correct plane of dissection was not preserved. After injection laryngoplasty, the volume of the vocal cord was not increased nor was the arytenoid mobilized after palpation, and the increase in the volume of the vocal cord was insufficient.

Conclusions: The larynxes in Thiel maintain the flexibility and rheological characteristics of the vocal cords, representing a unique model to practice and reproduce phonosurgical procedures without the risks of contamination, anatomical variation or stiffness of other models.

Key words: Thiel embalming method; surgical training; laryngeal surgery; vocal cords; phonosurgery; education.

1 INTRODUCCIÓN

1.1 Anatomía y fisiología de la laringe

La laringe (del griego larunx: garganta) es un órgano conocido y descrito desde hace mucho tiempo en los tratados antiguos de anatomía. Probablemente Aristóteles proporcionó, aunque muy incompletas, las primeras descripciones de la laringe y de sus funciones pero no fue hasta la obra de Vesalio "De Humani Corporis Fabrica" en 1543 cuando se describió la anatomía laríngea con bastante detalle y precisión¹.

La laringe es un órgano único, impar y medial situado en la parte central y anterior del cuello (en su vaina visceral) por delante de la faringe, debajo del hueso hioides y por encima de la tráquea, que está formado por un esqueleto cartilaginoso y unido por un conjunto de ligamentos, membranas y músculos que lo mantienen en suspensión. Sus dimensiones y situación respecto a la columna cervical varía en función de la edad, talla y sexo, estando más elevada en niños y mujeres que en varones adultos. Su límite inferior corresponde al borde inferior del cartílago cricoides, justo al frente del borde inferior del cuerpo de C6 y su límite superior, que es el borde superior del cartílago tiroides, se sitúa frente al borde inferior del cuerpo vertebral de C4^{1,2}.

La laringe es una estructura móvil, debido a las articulaciones entre los diferentes cartílagos y la compleja red muscular, que se eleva durante la deglución y la emisión de sonidos agudos, mientras que desciende durante la emisión de sonidos graves. La laringe participa en las funciones de respiración, fonación, deglución y esfuerzo (Vasalva), pero su función principal es la de proteger a los pulmones mediante su capacidad esfinteriana al evitar la entrada de cuerpos extraños en los pulmones a la vez que permite el paso de aire a su través^{2,3}.

La cavidad laríngea tiene forma de reloj de arena en sus secciones frontales (coronales), debido a la presencia en su interior de dos pares de pliegues. Los superiores, de color rosado, denominados bandas ventriculares, y los inferiores, de color blanco nacarado, que son las cuerdas vocales³. El espacio limitado entre ambos pares de pliegues se sitúan los ventrículos laríngeos. La presencia de las cuerdas vocales ha servido para diferenciar, en la cavidad laríngea, tres regiones 1) la glotis, que es el espacio limitado entre las cuerdas vocales; 2) la supraglotis, que comunica con la

faringe e incluye en su constitución a los ventrículos y las bandas ventriculares, y 3) la subglotis, que se continúa con la tráquea³⁻⁵.

Su capacidad fonatoria es el resultado del desarrollo evolutivo humano en el que, gracias al descenso laríngeo, el ser humano separa las funciones de deglución y fonación. La evaluación de la función de las cuerdas vocales comienza con un conocimiento profundo de la anatomía tanto macroscópica como histológica y de su fisiología; ya no sólo para comprender su comportamiento vibratorio, sino también para apreciar cómo las alteraciones en su estructura afectan negativamente la producción de la voz⁴.

1.1.1 Anatomía macroscópica

Cartílago tiroides

Es la estructura cartilaginosa mas grande de la laringe y se compone de dos láminas rectangulares que están fusionadas anteriormente en la línea media en forma de escudo, con la concavidad mirando hacia atrás, para proteger la cavidad laríngea. La fusión incompleta de estas dos láminas en la parte superior forman la escotadura tiroidea⁵. En los hombres esta fusión es de 90º y en las mujeres de 120º aproximadamente. Los bordes posteriores de cada lámina se prolongan craneocaudalmente en el cuerno superior e inferior. El cuerno superior se articula con el asta mayor del hueso hioides, mientras que el cuerno inferior forma una articulación sinovial con el cartílago cricoides (articulación cricotiroidea). Los cuernos superiores, al igual que todo el borde superior del cartílago, están unidos al hioides por medio de la membrana tirohioidea^{5,6}.

Cartílago cricoides

Este cartílago en forma de anillo de sello es el único cartílago laríngeo que rodea completamente las vías respiratorias. El cartílago cricoides se articula con el cuerno inferior del cartílago tiroides en las facetas de la articulación cricotiroidea. Se une al

primer anillo traqueal en la parte inferior a través de sus uniones membranosas. Tiene una superficie articular para los cartílagos aritenoides en su borde superior formando la articulación cricoaritenoides (ACA)^{5,6}. La parte anterior del cartílago cricoides, el arco cricoideo, tiene una altura vertical de sólo 3-4 mm, mientras que la lámina posterior mide unos 20-30 mm. Hay una pendiente pronunciada de anterior a posterior en el margen superior del cartílago cricoides que deja una ventana anterior donde se encuentra la membrana cricotiroidea⁷⁻⁹.

Cartílagos aritenoides

Son cartílagos piramidales pares que se articulan con la lámina posterior del cartílago cricoides en la ACA. Cada aritenoides tiene una apófisis vocal medial y una apófisis muscular lateralmente. Estas apófisis actúan como sitios de unión para el ligamento vocal y para el único músculo respiratorio, el músculo cricoaritenoides posterior, respectivamente^{5,7,8}.

Cartílagos accesorios: Cuneiforme y Corniculado

Los cartílagos cuneiformes son cartílagos elásticos pares de la ACA que se asientan sobre el aritenoides correspondiente y se mueven con él, a su vez recubiertos por el repliegue aritenoidesepiglótico. Los corniculados son pequeños cartílagos fibroelásticos pares que se asientan lateralmente a cada uno de los aritenoides y están completamente incrustados también dentro de los repliegues aritenoidesepiglóticos^{6,9}.

Epiglotis

Es un cartílago fibroelástico oblongo con forma de pluma que se adhiere, en su extremo inferior, a la superficie interna de las láminas del cartílago tiroides justo por encima de la comisura anterior mediante el ligamento tiroepiglótico. La función principal de la epiglotis es ayudar a prevenir la aspiración durante la deglución cuando se desplaza posteriormente por la contracción de la base de la lengua y la elevación de la laringe^{1,7}.

Articulaciones laríngeas

Articulación cricotiroidea

Esta articulación sinovial está conformada por el cuerno inferior del cartílago tiroideos con las facetas en la lámina cricoidea. Las dos acciones principales en esta articulación son el deslizamiento anteroposterior y la rotación del cuerno tiroideo inferior sobre el cartílago cricoides permitiendo aumentar la distancia entre la comisura anterior y las apófisis vocales y así alargar y tensar las cuerdas vocales ^{7,10}.

Articulación cricoaritenoides

La articulación cricoaritenoides es la principal estructura móvil de la laringe intrínseca porque desde el punto de vista funcional permite realizar los movimientos de las cuerdas vocales¹. Los aritenoides se articulan con el cartílago cricoides formando articulaciones multiaxiales⁸. La acción del movimiento de las articulaciones cricoaritenoides cambia la distancia entre las apófisis vocales de los dos aritenoides y entre cada apófisis vocal y la comisura anterior¹¹.

Musculatura laríngea

La forma y movimiento de las cuerdas vocales son principalmente el resultado de la actividad intrínseca de los músculos laríngeos, así mismo en menor grado, los músculos laríngeos extrínsecos también afectan la forma y movimiento de las cuerdas vocales⁵.

Músculos laríngeos intrínsecos (figura 1)

Los músculos intrínsecos de la laringe son responsables de alterar la longitud, tensión, forma y posición espacial de las cuerdas vocales al cambiar la orientación de las apófisis musculares y vocales de los aritenoides con la comisura anterior fija⁵.

Tradicionalmente estos músculos se han clasificado de la siguiente forma: tres principales aductores de las cuerdas vocales, un abductor y un músculo tensor⁷.

Músculos aductores

El músculo cricoaritenoso lateral

Este músculo par está unido a la parte anterior de la apófisis muscular medialmente y al borde superior del cartílago cricoideo lateralmente. La contracción de este músculo da como resultado el movimiento de la apófisis muscular anterolateralmente, mientras que al mismo tiempo fuerza la apófisis vocal hacia abajo y medialmente. El resultado es la aducción y el alargamiento de las cuerdas vocales. Este músculo corre lateral y en gran parte paralelo al músculo tiroaritenoso⁷.

Músculo tiroaritenoso

El músculo tiroaritenoso consta de dos vientres musculares principales, el interno y el externo. El tiroaritenoso externo se inserta anteriormente en la comisura anterior (ligamento de Broyles) y posterolateralmente en la superficie lateral del aritenoides. Durante la contracción de esta porción del músculo, la apófisis vocal se acerca a la comisura anterior y las cuerdas vocales se acortan y aducen. El músculo tiroaritenoso interno, también conocido como músculo vocal, surge de la comisura anterior y se inserta en la apófisis vocal del cartílago aritenoides haciendo que durante su contracción, las cuerdas vocales se acorten y engruesen⁷.

Músculo interaritenoso

Este músculo impar y medial consta de fibras transversales y fibras oblicuas. Las fibras transversales se insertan en la cara posterior de cada cartílago aritenoso y corren horizontalmente, mientras que las fibras oblicuas se unen a cada vértice aritenoso y corren oblicuamente hasta la cara posterior del lado opuesto⁶. La contracción de este

músculo produce aducción aritenoidea, cierre de la glotis posterior y estrechamiento de la entrada laríngea⁷.

Músculo abductor

Músculo cricoaritenoso posterior

Este músculo surge de la parte posterior de la lámina cricoidea. Sus fibras corren en diagonal para insertarse en la apófisis muscular del aritenoides. La contracción desplaza la apófisis muscular hacia posterior y caudal, mientras que la apófisis vocal se mueve hacia arriba y lateralmente trayendo como resultado la abducción de las cuerdas vocales. El cricoaritenoso posterior es el único abductor de las cuerdas vocales y es el principal responsable del control de la vía aérea glótica^{4,5}. El músculo cricoaritenoso posterior afecta el movimiento de la ACA en dos planos mediante sus dos vientres musculares separados. La porción medial del cricoaritenoso posterior (vientre horizontal) surge de la lámina cricoidea posterior y discurre oblicuamente en forma superolateral para insertarse en la cara medial del proceso muscular. La porción lateral (vientre vertical) corre de una manera más vertical para insertarse en el lado lateral de la apófisis muscular⁷.

Músculo tensor

Músculo cricotiroides

El músculo cricotiroides es un tensor laríngeo, compuesto por dos vientres musculares separados, ubicados en la superficie externa de los cartílagos laríngeos. La pars recta, el componente más vertical, surge lateralmente desde el borde superior del cartílago cricoides y se inserta en el borde inferior del cartílago tiroides, mientras que la pars oblicua, corre oblicuamente desde el arco superior del cricoides para insertarse en el cuerno inferior⁶. La contracción de los vientres de este músculo afectan el movimiento

de la articulación cricotiroides, es decir, su contracción estrecha anteriormente el espacio cricotiroides, mientras que la lámina cricoidea posterior y las articulaciones cricoaritenoides se fuerzan caudalmente, lo que provoca el alargamiento, endurecimiento, adelgazamiento y aducción de las cuerdas vocales^{10,11}.

Músculos laríngeos extrínsecos

Los músculos de la banda infrahioidea (el esternotiroideo, el esternohioideo y el tirohioideo), los músculos milohioideo, digástrico, geniohioideo y estilofaríngeo actúan todos en concierto para proporcionar estabilización laríngea y pueden afectar indirectamente la posición de las cuerdas vocales^{1,3,7}.

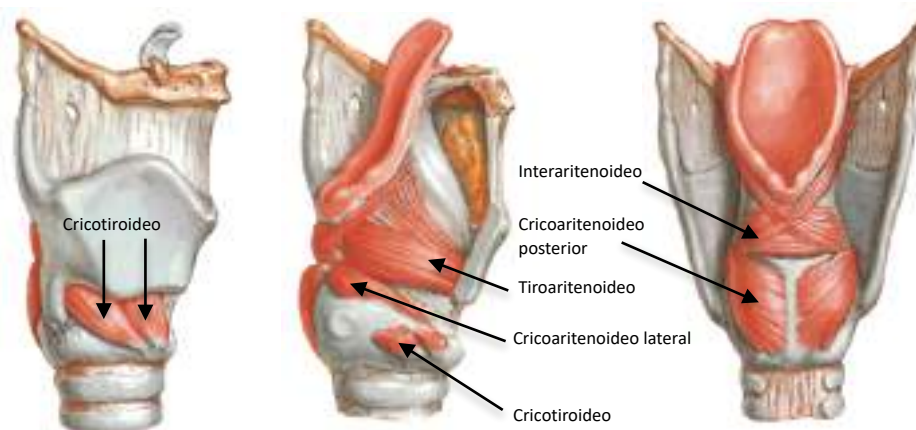


Figura 1. Los músculos intrínsecos de la laringe⁵.

Vasculatura

El riego arterial de la laringe proviene de las arterias laríngeas superior e inferior y el suministro venoso refleja el suministro arterial. La arteria laríngea superior es una rama de la arteria tiroidea superior, que surge directamente de la carótida externa. La arteria laríngea superior se ramifica desde la arteria tiroidea superior al nivel del hueso hioides. Luego, esta arteria discurre medialmente con la rama interna del nervio laríngea superior y entra en la membrana tirohioidea 1 cm antes y por encima del

tubérculo superior. El segundo riego arterial principal de la laringe proviene de la arteria laríngea inferior, una rama de la arteria tiroidea inferior y entra en la laringe entre las fibras del músculo constrictor inferior y se anastomosa con las ramas de la arteria laríngea superior^{5,7}.

Inervación

Las fibras corticobulbares de la corteza cerebral descienden a través de la cápsula interna y hacen sinapsis con las neuronas motoras en el núcleo ambiguo. El núcleo ambiguo es el área dentro del tronco encefálico (médula) de donde surgen las fibras que contribuirán al nervio vago. Las neuronas motoras inferiores abandonan el núcleo ambiguo y viajan lateralmente, saliendo de la médula entre la oliva y la pirámide como una serie de ocho a diez raicillas. Estas raicillas se fusionan en una sola raíz nerviosa, conocida como nervio vago, que luego sale de la base del cráneo a través del agujero yugular^{5,7}.

El nervio vago desciende en la vaina carotídea, originando tres ramas principales: la rama faríngea, el nervio laríngeo superior y el nervio laríngeo recurrente. El superior proporciona sensibilidad tanto a la glotis como a la supraglotis, también da impulsos motores al músculo cricotiroideo, que controla el alargamiento y el tono de las cuerdas vocales. El recurrente surge del nervio vago en la parte superior del tórax y forma un bucle debajo del arco aórtico (izquierda) o de la arteria subclavia (derecha), y asciende de regreso al cuello, viajando en el surco traqueoesofágico. Este nervio entra en la laringe en sentido posterior, adyacente a la articulación cricotiroidea e inerva el cricoaritenideo posterior ipsilateral, el interaritenideo, el cricoaritenideo lateral y termina en el tiroaritenideo. Por tanto, el nervio laríngeo recurrente inerva todos los músculos laríngeos intrínsecos con excepción del músculo cricotiroideo⁵⁻⁷.

1.1.2 Anatomía microscópica

Las cuerdas vocales humanas son estructuras únicas cuya cobertura de su borde libre está especialmente adaptada para la vibración fonatoria y en donde el epitelio que las recubre es más escamoso que respiratorio por lo que no contiene glándulas mucosas. La compleja microanatomía de las cuerdas vocales permite que las capas mucosas

superficiales flexibles y sueltas vibren libremente sobre las capas estructurales más rígidas^{4,7}.

Hirano en 1974 describió elegantemente la estructura única de múltiples capas de las cuerdas vocales que tiene su relevancia no solo en el mantenimiento de sus propiedades mecánicas de las cuerdas vocales sino también en la patogénesis de lesiones vocales benignas¹². Así pues, las cuerdas vocales se pueden dividir en tres capas principales: la mucosa, el ligamento vocal y el músculo subyacente. La disposición de tejido conectivo dentro de las cuerdas vocales permite que la membrana mucosa se ondule con una restricción mínima del músculo vocal subyacente haciendo que las capas mucosas más superficiales y flexibles vibren libremente sobre las capas estructurales más profundas y rígidas.

La microestructura de la mucosa de las cuerdas vocales está altamente especializada para la función vibratoria y también se puede dividir en capas^{7,9}. La capa más superficial es el epitelio escamoso y en su profundidad hay a su vez tres capas de lámina propia, cada una de ellas de rigidez creciente. La capa más superficial de la lámina propia (CSLP) es en su mayor parte acelular y está compuesta de proteínas de la matriz extracelular, agua y fibras de colágeno y elastina dispuestas libremente. Esta capa es de naturaleza gelatinosa ofreciendo así la menor resistencia a las vibraciones. El espacio potencial entre la CSLP y la capa intermedia de la lámina propia (CILP) es clínicamente conocido como el espacio de Reinke^{12,13}. Comprender la microanatomía y las propiedades mecánicas de esta capa es extremadamente importante ya que la mayoría de las lesiones benignas (pólipos, nódulos, quistes, corditis polipoideas) se forman en esta capa. Los pólipos de las cuerdas vocales, los nódulos, los quistes y la corditis polipoidea o edema de Reinke se forman en esta capa. El ácido hialurónico es quizás la más importante de las proteínas en este espacio, y debido a su alta carga con pH fisiológico, el ácido hialurónico se une fácilmente al agua para formar una sustancia gelatinosa que afecta la viscoelasticidad de la lámina propia y probablemente determine la biomecánica de la vibración de las cuerdas vocales^{4,7,13}.

La capa intermedia y la capa profunda de la lámina propia (CPLP) están compuestas principalmente de elastina y colágeno y se unen para formar el ligamento vocal. La capa superficial gelatinosa de la lámina propia, junto con el epitelio escamoso, se

mueven libremente sobre el ligamento vocal y el músculo subyacente (tiroaritenoides) para formar las vibraciones que producen el sonido (figura 2)^{4,7}.

La mucosa de las cuerdas vocales y el ligamento vocal cubren el músculo vocal y se extienden desde la comisura anterior hasta las apófisis vocales de los aritenoides. La mucosa y el ligamento vocal se extienden posteriormente para cubrir la totalidad de la apófisis vocal. Entonces, el tercio posterior de la cuerda vocal visualizado endoscópicamente es la porción afonatoria (respiratoria) o cartilaginosa, mientras que los dos tercios anteriores de la cuerda vocal son la porción fonatoria o membranosa^{7,12}.

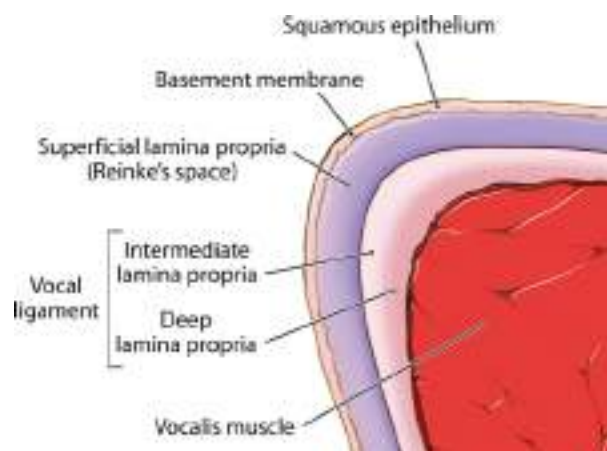

Figura 2. Corte coronal a través del borde libre de la CV que muestra las diferentes capas que la componen⁷.

Las características histológicas de las cuerdas vocales descritas anteriormente son bastante consistentes a lo largo de la cuerda vocal, con las siguientes excepciones: en la parte más anterior de las cuerdas vocales hay una masa de fibras colágenas conocidas como tendón de la comisura anterior o tendón de Broyle. Estas fibras están unidas al pericondrio tiroideo interno^{2,5}. La importancia específica de la lámina propia humana de tres capas no está del todo clara. Una revisión del desarrollo de las cuerdas vocales revela que un ligamento vocal no es discernible en el recién nacido y que solo está presente una estructura rudimentaria delgada entre las edades de 1 y 4 años^{4,12}.

No se produce una mayor diferenciación hasta los 6 a 12 años de vida y la típica arquitectura adulta de tres capas generalmente se observa después de los 15 años con una maduración completa que no se completa hasta el final de la adolescencia⁹.

Obviamente, el desarrollo del habla conversacional no depende de un ligamento vocal, ya que los niños tienen una voz y un habla comprensible mucho antes de la maduración completa de las cuerdas vocales. La estructura en capas puede ser más importante para el control vocal fino y los ajustes en el tono que son evidentes en los cantantes con talento vocal^{9,13}.

Así mismo, la capa intermedia de la lámina propia está engrosada en los extremos anterior y posterior de la cuerda vocal membranosa. Estas regiones se conocen como mácula flava anterior y posterior y sirven como zona de transición entre el cartílago tiroideo rígido y aritenoideo y la cuerda vocal membranosa flexible pudiendo amortiguar las cuerdas vocales y brindar protección contra daños mecánicos causados por vibraciones^{2,6}.

1.1.3 Fisiología de la fonación

La más primitiva de las funciones laríngeas es la protección de las vías respiratorias y en los seres humanos, la laringe se ha convertido en un órgano altamente complejo y especializado no solo para la protección de las vías respiratorias y el control de la respiración, sino también para la producción del sonido y el habla^{2,7}. Se requiere un control preciso de todos estos mecanismos, así como una estructura anatómica exacta, para el funcionamiento normal de la laringe. La más compleja y altamente especializada de las funciones laríngeas es la producción del sonido, tanto que la fonación y en concreto su relación con la vibración laríngea ha sido objeto de muchas teorías a lo largo de los años¹⁴. La voz, que es exclusiva e innata del ser humano, es el principal instrumento que disponemos las personas para comunicarnos con nuestro entorno y expresar nuestros sentimientos siendo vital para la transmisión de las ideas y la cultura¹³. La producción de sonido requiere que se cumplan varias propiedades mecánicas, es decir, debe haber un soporte respiratorio adecuado para producir suficiente presión subglótica, así como un control adecuado de la musculatura laríngea para producir no solo el cierre glótico, sino también la longitud y tensión adecuada de las cuerdas vocales. Finalmente, debe haber una flexibilidad y capacidad vibratoria favorable de los tejidos de las cuerdas vocales para que una vez que se cumpla esta condición, el sonido se genera a partir de la vibración de las cuerdas vocales^{7,14}.

El proceso comienza con la entrada de aire y el posterior cierre glótico que produce un aumento de la presión subglótica hasta que supera la fuerza del cierre glótico y el aire escapa entre las cuerdas vocales. Una vez que el aire pasa entre las cuerdas vocales, entra en vigor la teoría de fonación, la cual describe el movimiento ondulatorio de la mucosa libre de las cuerdas vocales sobre el ligamento y músculo vocal más rígido y densamente organizado^{12,14}. Este movimiento se conoce como onda mucosa y comienza en la región infraglótica propagándose hacia arriba hasta el borde libre de la cuerda vocal y luego lateralmente sobre su superficie superior. Finalmente, los bordes inferiores se vuelven a aproximar debido tanto a una caída de presión en la glotis abierta como al retroceso elástico de los tejidos mismos. Con las cuerdas vocales completamente aproximadas, la presión subglótica puede volver a acumularse y el ciclo se repite (figura 3)^{7,9}.

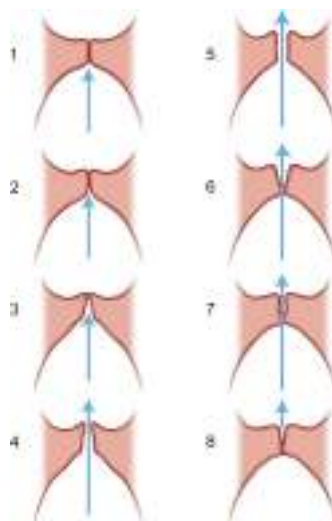


Figura 3. Corte coronal esquemático a través de la CV que muestra la propagación de su onda mucosa permitiendo la producción de la voz⁷.

1.2 La fonocirugía

El campo de la laringología comenzó a mediados del siglo XIX después de la descripción de la laringoscopia con espejo de Manuel García, pero el término de fonocirugía se acuñó a principios de 1960 por Hans von Leden y G. Arnold para referirse a procedimientos quirúrgicos diseñados principalmente para restaurar la calidad de la

voz normal^{3,7}. Los trastornos laríngeos y de la voz pueden afectar a cualquier persona independientemente de su edad, sexo o condición social y su alteración o pérdida total puede tener efectos devastadores en su interacción social, calidad de vida y capacidad para trabajar¹⁴.

Se sabe que la manipulación endoscópica de tejidos para las denominadas lesiones benignas de las cuerdas vocales es extremadamente difícil debido a que los cirujanos deben trabajar a través de un minúsculo laringoscopio de pequeño calibre mientras usan microinstrumentos largos para preservar al máximo la delicada estructura en capas de las cuerdas vocales. Deben preservar el epitelio suprayacente para evitar la cicatrización por segunda intención y la posterior formación de cicatrices, todo esto en un entorno cuyo campo quirúrgico es observado a través de un microscopio binocular manteniendo una correcta ergonomía que evite la fatiga muscular y la consiguiente pérdida de estabilidad o precisión del instrumento con resultados subóptimos. Los soportes de Mayo, las sillas rodantes con apoyabrazos ajustables y otros dispositivos ayudan a asegurar el descanso de los principales músculos de los brazos y espalda para que los músculos finos de los antebrazos y manos no se fatiguen indebidamente a medida que los tiempos quirúrgicos se alargan¹⁵.

En el campo de la fonocirugía los procedimientos y principios quirúrgicos se basan específicamente en la teoría del cuerpo-cubierta de Hirano sobre la vibración de las cuerdas vocales. Dada la importancia de esta interacción entre el epitelio-CSLP (cubierta) y la CPLP-músculo (cuerpo) la fonocirugía ha evolucionado para abogar por la mínima alteración de la microarquitectura normal de la cuerda vocal mientras se elimina la patología causante de disfonía. Su objetivo general es limitar la disección al plano más superficial posible y maximizar la conservación del epitelio y de la lámina propia, este último principio es importante para facilitar la cicatrización primaria posterior al gesto quirúrgico en lugar de una cicatrización secundaria que permita una recuperación funcional máxima (vibración de la mucosa de las cuerdas vocales) después de la cirugía^{7,9,15}.

La técnica del microcolgajo permite restaurar la arquitectura de la cuerda vocal preservando las delicadas capas de la mucosa y epitelio vocal junto con su lámina propia necesarias para su correcta vibración¹⁶, en cambio las técnicas de medialización,

como la laringoplastia por inyección son usadas para el tratamiento de la inmovilidad unilateral de la cuerda vocal que causa insuficiencia glótica.

1.2.1 Técnica fonoquirúrgica del microcolgajo

1.2.1.1 Indicaciones

La técnica de microcolgajo se introdujo en 1982 y se publicó e ilustró en 1986 siendo su concepto original el de preservar el epitelio como un apósito biológico y amortiguador contra el contacto traumático de la cuerda vocal contralateral para minimizar la proliferación de fibroblastos y la cicatrización secundaria¹⁶. Hemos visto que la superficie vibratoria o fonatoria de las cuerdas vocales humanas es una estructura compleja en capas y su trauma repetido por el mal uso o el uso excesivo de la voz conduce con frecuencia al desarrollo de lesiones como nódulos, pólipos, quistes, masas fibrosas, edema del espacio de Reinke, granulomas vocales, entre otros. Estos procesos no neoplásicos surgen principalmente dentro de la lámina propia de las cuerdas vocales y producen disfonía al alterar la arquitectura estratificada normal de la superficie sonora alterando así los patrones vibratorios normales. Su tratamiento, por tanto, está dirigido a la escisión de la lesión con restauración de la arquitectura estratificada normal^{16,17}.

1.2.1.2 Procedimiento

Hay múltiples descripciones de la técnica del microcolgajo, específicamente la clásica de microcolgajo lateral, microcolgajo medial y mini-microcolgajo. A lo largo de los años, muchos de estos enfoques del microcolgajo se han fusionado en un sólo enfoque filosófico para la patología submucosa¹⁶.

Esta técnica del microcolgajo incluye los siguientes principios básicos⁷:

- Hacer una incisión a través del epitelio en la ubicación más cercana posible a la patología submucosa.
- Alterar el mínimo de tejido circundante a la patología de las cuerdas vocales.

- Permanecer en un plano lo más superficial posible.
- Conservar la mucosa normal suprayacente (epitelio y lámina propia superficial).

Como se describió originalmente, la técnica del microcolgajo lateral comienza con una incisión en la superficie superior de la cuerda vocal lateral a la lesión y cerca del ventrículo siguiendo un plano avascular dentro de la capa superficial de la lámina propia que permite identificar la lesión patológica y facilitar la preservación del ligamento vocal¹⁶. Mediante instrumentos microlaríngeos se eleva el colgajo constituido por la cubierta de las cuerdas vocales a través de este plano avascular en la capa superficial de la lámina propia y la lesión se extirpa disecándola cuidadosamente del ligamento vocal y la cubierta. Esta técnica deja intacta la cubierta de las cuerdas vocales para volver a cubrir el ligamento vocal intacto y permitir la curación primaria de la herida quirúrgica sin la necesidad de suturar el colgajo en su lugar. Debido a que un gran porcentaje de lesiones no neoplásicas surgen en la superficie medial de la cuerda vocal, la técnica original del microcolgajo lateral es relativamente larga y técnicamente difícil de ejecutar¹⁷.

La técnica del microcolgajo medial se desarrolló como una modificación del procedimiento de microcolgajo clásico o lateral que inicialmente se propuso para lesiones de las cuerdas vocales con las siguientes características: afectación exclusiva de la superficie medial, una cubierta superpuesta atrófica, una cubierta superpuesta redundante, afectación discreta de un segmento de las cuerdas vocales y una lesión que se separa fácilmente del ligamento vocal subyacente^{7,17}. A continuación se describe la técnica:

Primero se palpa la lesión en la cuerda vocal y planifica la incisión, ésta se hace con un bisturí afilado en forma de hoz directamente superpuesta o inmediatamente lateral a la lesión dando como resultado una alteración mínima de la arquitectura de la mucosa normal de la cuerda vocal adyacente¹⁷. Es importante tener en cuenta que la punta del bisturí falciforme debe usarse para penetrar el epitelio, luego la punta se eleva ligeramente hacia arriba, formando una tienda de campaña en el epitelio a medida que la incisión se realiza en una dirección anterior o posterior (figura 4). Esto evita que el bisturí falciforme cause accidentalmente cualquier tipo de lesión en la patología submucosa o en los tejidos de las cuerdas vocales profundas^{7,17}.

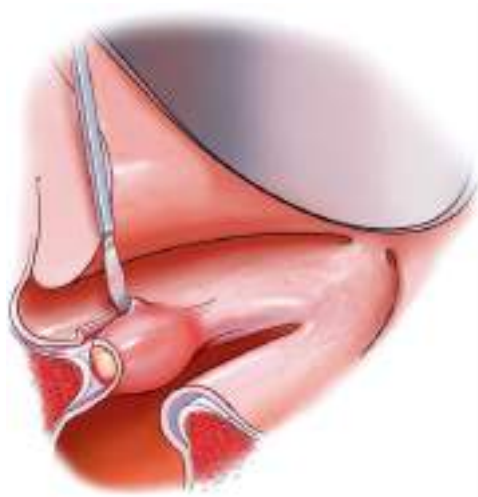


Figura 4. Incisión del microcolgajo realizada lateral a la lesión con el epitelio protegido por el bisturí⁷.

Una vez realizada la incisión, la lesión de las cuerdas vocales se puede palpar y visualizar directamente a través de la incisión usándose un pequeño elevador curvo para comenzar la elevación del microcolgajo en el plano entre la lesión de las cuerdas vocales y el epitelio suprayacente (es decir, medial a la lesión). Este plano es el paso más difícil de la fonocirugía y debe realizarse con mucha paciencia y precaución. A menudo es más fácil iniciar y desarrollar este plano anterior y posterior a la lesión de las cuerdas vocales mediante el uso de elevadores angulados o curvos dado que al comienzo del desarrollo de la técnica, el cirujano trabaja inicialmente en la cara superomedial del borde libre de la cuerda vocal (figura 5)^{7,17,18}.

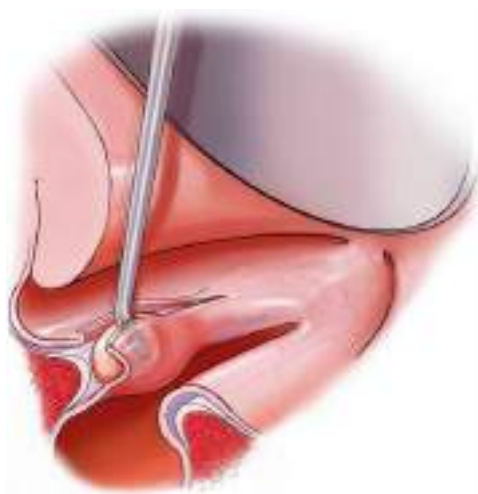


Figura 5. Elevación del microcolgajo por encima de la lesión y debajo del epitelio de las cuerdas vocales⁷.

Luego, a medida que el microcolgajo se eleva cuidadosamente y se disecciona de la patología submucosa, se debe trabajar en la dirección exactamente opuesta en el labio inferolateral de la cuerda vocal usando diferentes elevadores curvos para trabajar en diferentes direcciones, especialmente para asegurarse de minimizar el riesgo de penetración o lesión del microcolgajo⁷. Puede haber casos en los que sea necesario utilizar pequeñas tijeras microcurvadas para liberar las bandas fibrosas del microcolgajo suprayacente en áreas adherentes de la patología submucosa o de una manera similar cuando la patología submucosa se adhiera a los planos más profundos de la cuerda vocal en el área del ligamento vocal (figura 6)¹⁷.

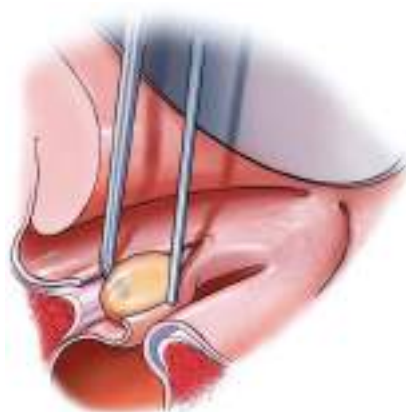

Figura 6. Disección del plano profundo a la lesión, adyacente al ligamento vocal⁷.

Se debe tener mucho cuidado de no rasgar o fenestrar el microcolgajo, mientras se eleva cuidadosamente de la lesión submucosa. La mayor parte de la patología benigna submucosa de las cuerdas vocales se localiza en el plano subepitelial inmediato y, a menudo, se adhiere al epitelio suprayacente. Es así en aproximadamente el 80-90% de los casos, sin embargo, habrá situaciones en las que la patología no se adhiera al microcolgajo suprayacente y, en cambio, se localice más profundamente dentro de la cuerda vocal (en el área del ligamento vocal). Esto es particularmente cierto para los quistes ligamentosos de las cuerdas vocales y cuando se encuentran esta patología, el cirujano notará que la elevación del microcolgajo es bastante fácil, sin embargo, el aspecto más profundo de la disección, es decir, la creación de un plano entre la lesión y el ligamento vocal, es bastante difícil. En esta situación, se debe tener mucho cuidado en utilizar una técnica de disección roma o microtijeras para liberar las bandas

adherentes entre el ligamento vocal y la patología, siempre manipulando mas del lado de la lesión, es decir, de manera superficial (figura 7)^{7,17}.

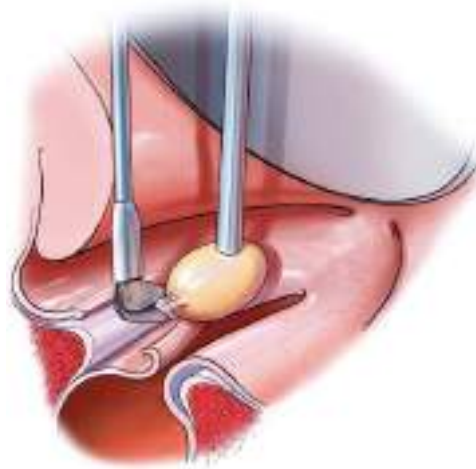


Figura 7. Liberación de las adherencias fibrosas de la lesión submucosa vocal⁷.

A continuación, se rebate el microcolgajo con un elevador curvo y se palpa la cuerda vocal para determinar si hay alguna patología submucosa residual que pueda extirparse (figura 8)⁷. El borde libre de las cuerdas vocales debe quedar recto después de eliminar la lesión, si no es así, se debe realizar una evaluación adicional de la superficie inferior del microcolgajo o de la parte mas profunda de la cuerdas vocal. Si hay algún tejido patológico residual, como material fibroso o cicatricial, se debe eliminar de forma conservadora teniendo extremo cuidado en esta coyuntura porque la remoción excesivamente agresiva de este material puede resultar en la formación de una cicatriz significativa o deformidad permanente de la cuerda vocal^{7,17}.

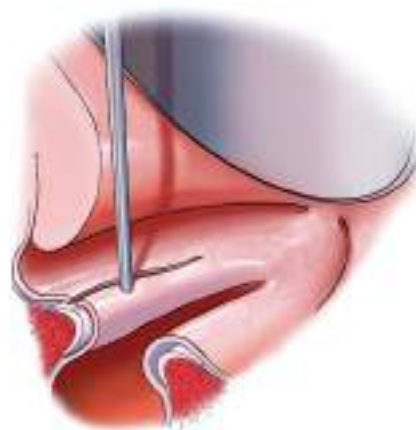


Figura 8. Microcolgajo rebatido y colocado sobre cuerda vocal⁷.

1.2.2 Técnica de laringoplastia por inyección

La laringoplastia por inyección fue introducida en 1911 por Bruening con el propósito de corregir la insuficiencia glótica debido a la inmovilidad unilateral de las cuerdas vocales. Originalmente este procedimiento no fue introducido para el manejo de la insuficiencia glótica debido a arqueamiento, atrofia, paresia o cicatrización de la cuerda vocal. Bruening diseñó una jeringa que le permitió inyectar parafina con una aguja larga de calibre 19 en la cuerda vocal, sin embargo, reacciones adversas con la parafina inyectada, como extrusión, migración e inflamación de la cuerda vocal llevaron al abandono de su práctica en gran medida poco después de su introducción a principios del siglo XX¹⁹.

El avance en esta técnica ha ido siempre paralelo a la búsqueda de un material ideal para la inyección de las cuerdas vocales cuyas características sean: fácil disponibilidad, económico, inerte, fácil de usar y completamente biocompatible²⁰. Esta búsqueda ha estado en curso durante casi 100 años, pero en los últimos 10 años se han producido avances significativos en la disponibilidad y el diseño del material⁷. En 1955, Arnold revisó la laringoplastia por inyección, también con el propósito de tratar a pacientes con parálisis unilateral de las cuerdas vocales sugiriendo el uso de cartílago y polvo óseo autólogo que producirían menos reacción tisular que las sustancias anteriores y serían menos probable que migraran o extruyeran, sin embargo, su rápida reabsorción impidió mantener las mejoras vocales iniciales^{19,20}.

El siguiente hito en la historia de la laringoplastia por inyección fue el uso de politetrafluoroetileno (teflón) mezclado con glicerina en una pasta que se usó desde finales de la década de 1960 hasta principios de 1990, siendo el principal método de tratamiento para la inmovilidad unilateral de las cuerdas vocales¹⁹. La migración de partículas de teflón e informes de reacción a cuerpo extraño de células gigantes con formación de granulomas, combinado con la dificultad de revisar a los pacientes que experimentaron malos resultados, llevó a que la inyección de teflón cayera en desuso^{19,20}. Posteriormente se consideró el uso de colágeno exógeno bovino que históricamente se había aislado y purificado para aumentar las arrugas faciales finas y para rellenar los defectos dérmicos de cicatrices indeseables²¹. Las primeras investigaciones indicaron que las preparaciones de colágeno bovino inyectadas en las

cuerdas vocales humanas producían efectos relativamente duraderos sobre el cierre glótico si se colocaba en el plano del ligamento vocal²⁰, sin embargo, se reportaron casos de hipersensibilidad con grave reacción local que podían causar una obstrucción de las vías respiratorias potencialmente mortal en pacientes por lo demás sanos, abandonándose entonces su aplicación¹⁹.

Nuevamente, debido a resultados inconsistentes con las sustancias previas, se comenzó a investigar con la grasa autóloga para el manejo de la insuficiencia glótica. A finales de la década de 1980 y principios de la de 1990, surgieron informes cuyos resultados iniciales fueron alentadores pues la grasa es bien tolerada, causa una inflamación mínima y además exhibe propiedades viscoelásticas similares a las de la mucosa normal de las cuerdas vocales, sin embargo, su reabsorción rápida crea la necesidad de repetir la inyección^{7,21}.

Finalmente, las dos sustancias más recientes para la laringoplastia por inyección son compuestos a base de hialuronano y materiales de hidroxiapatita. El hialuronano es un polisacárido que se encuentra naturalmente en la matriz extracelular del tejido humano y es responsable de muchas de las propiedades viscoelásticas de los tejidos²². Debido a que son moléculas sintéticas no hay proteínas extrañas ni riesgo de reacciones alérgicas, además, las preparaciones inyectables de esta sustancia están compuestas por cadenas reticuladas de ácido hialurónico que adquieren una forma viscosa e insoluble en agua²². La hidroxiapatita, por otro lado, es un compuesto de calcio y fósforo que se encuentra naturalmente en los huesos y puede aislarse de fuentes óseas, rocas y corales marinos, además, cuando se inyecta en el tejido, las esferas de hidroxiapatita no son porosas, por tanto, no se produce el crecimiento de huesos ni tejido blando. Este material está compuesto por microesferas de hidroxiapatita de calcio (25-45 μm de diámetro) suspendidas en un gel portador temporal (agua, glicerina, carboximetilcelulosa), lo que permite una fácil inyección a través de una aguja tan pequeña como de 25 G. La naturaleza diferente de estos dos compuestos, uno un gel viscoso (hialuronano) y el otro una pasta destinada a crear volumen (hidroxiapatita), destaca los objetivos divergentes actuales de la laringoplastia por inyección^{7,22,23}.

1.2.2.1 Indicaciones

La insuficiencia glótica es la entidad clínica tratable mediante este procedimiento quirúrgico y se manifiesta principalmente con disfonía, voz aspirada y con volumen disminuido, fatiga vocal, odinofonía, disfagia (aspiración de líquidos) y falsetto compensado. Sus causas incluyen una gran variedad de patologías que se relacionan con la falta de cierre del espacio glótico y el consiguiente escape de aire. En la primera destacan la parálisis unilateral de la cuerda vocal posterior a lesión del nervio laríngeo recurrente de causa iatrogénica, traumática o compresiva, en cambio, los trastornos de la articulación cricoaritenoides como fijación o subluxación son menos frecuentes²³. Cuando por el contrario la causa de la insuficiencia glótica es la atrofia de las cuerdas vocales debemos sospechar de lesiones cicatriciales, congénitas (sulcus), cambios relacionados con la edad (presbifonia) o adquiridas (postcordectomias)^{7,23}.

En general, la laringoplastia por inyección se utiliza en las siguientes situaciones⁷:

1. Corrección temporal en casos de parálisis-paresia unilateral de las cuerdas vocales, cuando el pronóstico de recuperación es incierto. El aumento de las cuerdas vocales da como resultado una mejora inmediata de la voz y/o deglución, al tiempo que permite un período para la recuperación de la función de las cuerdas vocales. Después de un período de semanas a meses, la sustancia inyectada generalmente se reabsorbe. También se puede realizar en casos en los que no está claro que la insuficiencia glótica sea el principal déficit de disfonía y, por lo tanto, el aumento temporal se realiza a modo de "prueba" y si el paciente responde, se realiza una corrección permanente.
2. Corrección permanente de la insuficiencia glótica leve a moderada.
 - a) Atrofia de las cuerdas vocales (como se ve en la presbifonia).
 - b) Parálisis o paresia de las cuerdas vocales.
 - d) Aumento complementario de las cuerdas vocales después de una cirugía previa del esqueleto laríngeo ("retoque").
3. Insuficiencia glótica debido a la pérdida de tejido blando en las cuerdas vocales (p.ej. sulcus vocal o cicatrización de las cuerdas vocales después de la cordectomía parcial con láser).

1.2.2.2 Procedimiento

En cierto sentido, la laringoplastia por inyección es la forma "mínimamente invasiva" de la laringoplastia de medialización. No se realizan incisiones externas y las inyecciones se pueden realizar en una variedad de entornos dependiendo de varios factores, incluido el objetivo del procedimiento, la necesidad de sobreinyectar o rellenar el defecto con precisión, la comodidad y anatomía del paciente y la habilidad del médico²².

El método clásico es a través de la microlaringoscopia en suspensión, es decir, por vía endoscópica. Este es el método menos difícil técnicamente porque el paciente está en quirófano bajo anestesia general con un pequeño tubo endotraqueal, posicionado de manera óptima y la visión de la glotis es amplia. La principal desventaja de esta técnica es que el paciente no puede fonar durante el procedimiento ni proporcionar información inmediata sobre la calidad vocal después de la inyección¹⁹. Se pueden incorporar endoscopios en ángulo (0°, 30° y 70°) para visualizar toda la laringe en una "forma tridimensional", lo que permite evaluar completamente la falta de volumen en la cuerda vocal y la patología exacta que debe corregirse tras el aumento de las cuerdas vocales. La inyección se realiza en lo profundo de las cuerdas vocales aproximadamente a 3-5 mm de profundidad de la mucosa, y la aguja debe estar lo más lateral posible para lo que se aconseja colocar el laringoscopio en una dirección lateral (figura 9)^{7,18}.

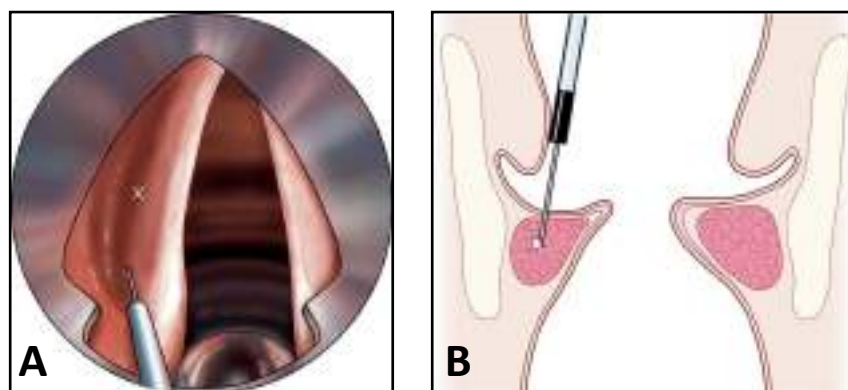


Figura 9. A. Posición angulada del laringoscopio en la laringoplastia endoscópica. B. Profundidad de la aguja lateral al músculo tiroaritenideo⁷.

Cuando se realiza este abordaje y se inyectan materiales que no se reabsorben, deben inyectarse en la cantidad precisa, en cambio, cuando el material es absorbible se debe sobreinyectar debido a su reabsorción posterior (incluido el ácido hialurónico y la grasa)²². En esta vía endoscópica la inyección se juzga mediante una visualización cuidadosa mas que por el sonido de la voz. Algunos pacientes, como los que tienen una laringe colocada anteriormente o una mala extensión de la cabeza, pueden ser difíciles de exponer con esta técnica por lo que en esos casos, se deben utilizar técnicas alternativas²³. La laringoplastia se realiza generalmente en el tercio posterior de las cuerdas vocales identificando un punto donde una línea transversal desde la punta de la apófisis vocal intersecta lateralmente la línea arqueada superior. A veces se necesita un segundo lugar de inyección en el tercio medio a lo largo de la línea arqueada superior. Debe evitarse la inyección en la capa superficial de la lámina propia (espacio de Reinke), ya que esto provocará una pérdida de la flexibilidad de la mucosa y una mala calidad vocal^{7,19}.

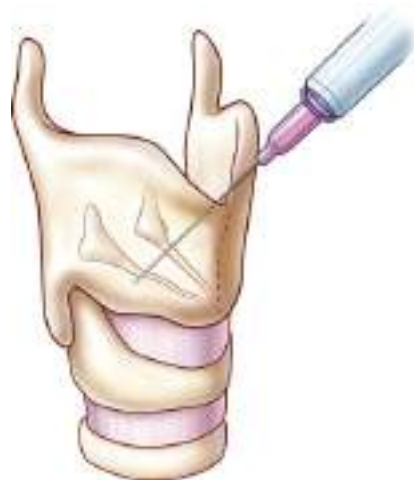

Figura 10. Laringoplastia por inyección vía transtirohioidea⁷.

Las técnicas transorales en el paciente sentado y despierto son comunes, inicialmente, se realizaban con laringoscopia indirecta, pero actualmente se utiliza la videolaringoscopia flexible para la visualización. Si se utiliza laringoscopia indirecta, un asistente o el paciente debe tirar de la lengua hacia adelante para mejorar la visión de

la glotis, lo que puede aumentar la incomodidad del paciente. La capacidad del paciente para fonar durante el procedimiento tiene muchos beneficios aunque la colocación debe ser más precisa y, por tanto, utilizando dosis mas pequeñas de material²⁰. Además, la tecnología de la videolaringoscopia ha elevado enormemente los estándares para el ajuste fino de la laringoplastia que es posible con un paciente despierto. Las desventajas obvias de este procedimiento son el desafío técnico y la incapacidad de algunos pacientes para tolerarlo. Por lo general, se aplica un anestésico, como un aerosol de lidocaína, en la hipofaringe antes del procedimiento. Luego, bajo visión directa, se usa un aplicador curvo para aplicar lidocaína tópica al 4% en la epiglotis, las bandas ventriculares y las cuerdas vocales¹⁹.

Las técnicas transcutáneas que utilizan la videolaringoscopia flexible para guía visual se pueden realizar con el paciente despierto en posición sentada como un procedimiento de consulta. Los enfoques ambulatorios son particularmente beneficiosos para los pacientes que no son aptos candidatos quirúrgicos y que pueden tolerar las inyecciones transorales o transcutáneas despiertos debido a un reflejo nauseoso leve¹⁹.

Se han descrito tres accesos desde la parte anterior del cuello: la inyección transcartilaginosa donde se localiza el punto medio, entre la escotadura superior y el borde inferior del cartílago tiroides, correlacionándose con la superficie superior de las cuerdas vocales; por tanto, la inyección debe ser debajo de este punto medio. En algunos pacientes, la calcificación del cartílago tiroides impide el uso de este abordaje. En estos casos, la colocación de la aguja a través de la membrana cricotiroidea es una alternativa, aunque esto requiere un ángulo significativo de la aguja hacia arriba para alcanzar las cuerdas vocales. Finalmente, la vía transtiroidea es la mas recientemente desarrollada y provee una visión amplia y mejor precisión que las otras técnicas percutáneas^{19,20}. El uso de videolaringoscopia en técnicas percutáneas (y transorales) permite la mejor evaluación de la función glótica y se correlaciona bien con la calidad vocal. Durante la inyección, un laringoscopio de fibra óptica, acoplado a una cámara y un monitor de video, se pasa a través de la nariz para proporcionar una excelente visión de las cuerdas vocales. Esto proporciona un mejor control de la aguja y la capacidad de inclinarla ligeramente según sea necesario, lo que permite un depósito más preciso del material¹⁹.

Independientemente del abordaje de las cuerdas vocales, ciertos principios de inyección son válidos. Para medializar una cuerda inmóvil, la inyección debe colocarse en el espacio paraglótico o en la cara medial o lateral del músculo tiroaritenideo, según el material utilizado. El espacio paraglótico está limitado medialmente por el cono elástico y el ligamento vocal, y lateralmente por el pericondrio interno del tiroides y el cartílagos cricoides⁷. Para el arqueamiento o atrofia de una cuerda vocal móvil, la inyección en el cuerpo del músculo tiroaritenideo (justo debajo del ligamento vocal) corrige la problemática de insuficiencia glótica. En cambio en el caso de cuerdas vocales móviles, la inyección lateral en el músculo tiroaritenideo o el espacio paraglótico puede endurecer la cuerda vocal e impedir su movimiento natural y, por tanto, está contraindicada^{19,20}.

1.3 La simulación en el entrenamiento quirúrgico

La simulación se define como una técnica (no una herramienta o tecnología) para reemplazar, aumentar o amplificar la realidad con experiencias guiadas, la mayoría de las veces buscando replicar aspectos substanciales del mundo real de una forma interactiva. El papel de la simulación quirúrgica continúa en crecimiento exponencial como resultado de sus aplicaciones, y de las evidencias científicas que avalan su importancia. En los últimos años, las diferentes especialidades han reinventado sus programas de entrenamiento quirúrgico en respuesta a los diferentes desafíos que incluyen²⁴:

- A) una reducción global de cirujanos y la necesidad de entrenarlos de forma más eficiente,
- B) una concienciación mayor de los costes del error quirúrgico,
- C) la necesidad de generar un clima de mejor seguridad y calidad en la práctica quirúrgica,
- D) el reconocimiento de que las competencias quirúrgicas deben ser objetivamente evaluadas, y que hay una necesidad de desarrollar herramientas robustas y prácticas para desarrollar las diferentes competencias quirúrgicas,

- E) la frecuente variación de los resultados quirúrgicos y la necesidad de proveer una consistencia estándar de los mismos,
- F) una población cada vez más demandante en el sistema de salud a la que se le debe asegurar cirugías de alta calidad antes de entrar en contacto con pacientes reales.

En general, la adquisición de las habilidades quirúrgicas a través de la simulación incluye una serie de pasos. La adquisición de habilidades básicas que serían por ejemplo, coger un bisturí, cortar con las tijeras, hacer un nudo quirúrgico, disecar, ligar, aspirar, suturar, cauterizar y retraer deberían ser inconscientes y automáticas antes de enfocarse en aplicarlas en un nivel quirúrgico de habilidades más altas. El siguiente nivel de habilidades quirúrgicas incluyen aprender cómo abrir o cerrar una cavidad corporal, disecar una lesión, reconstruir y anastomosar un tejido requieren un conocimiento profundo de la anatomía y patología relevante, así como de los pasos esperados e inesperados del procedimiento. El tercer nivel de habilidades incluyen las de equipo que son esencialmente no técnicas y muchas veces no enseñadas o evaluadas por considerarlas menos importantes. Son las denominadas habilidades de grupo e incluyen comunicación verbal y no verbal, liderazgo, toma de acción y juicio clínico. Éstas habilidades también incluyen el entendimiento de los papeles o roles de cada miembro del equipo^{24,25}.

A pesar de esto, un enfoque ordenado y gradual para la adquisición de habilidades no ocurre en la realidad ya que los modelos de aprendizaje tradicionales generalmente requieren que el joven cirujano domine las diversas habilidades básicas, lleve a cabo el procedimiento bajo la presión de la supervisión y se relacione con el resto del personal en el complejo entorno de la sala de operaciones (quirófano) y todo al mismo tiempo²⁶. Por tanto, una de las ventajas de la simulación es la capacidad de medir la competencia, es decir, la capacitación de una habilidad se puede estandarizar y evaluar mediante la medición de métricas de desempeño, como el tiempo necesario para completar una tarea, la economía de movimiento, el tipo y número de errores cometidos, la secuencia ideal y muchos otros marcadores de variabilidad del desempeño. Lo importante es que la simulación se pueda repetir con frecuencia para mejorar y medir la competencia sin riesgo para el paciente o el alumno²⁷.

Actualmente no se ha definido ni la intensidad ni la duración de una formación con simulación quirúrgica satisfactoria, pues la simulación rara vez se integra en los planes de estudio de formación médica especializada, mas bien a menudo existe como un "apéndice educativo". La mayoría de los programas de formación utilizan la observación como su principal modelo de enseñanza, donde los alumnos principiantes aprenden de la observación directa y el ensayo con residentes mayores y médicos senior. Este es un modelo muy común en las ciencias médicas y está particularmente arraigado en las disciplinas quirúrgicas. Sin embargo, este modelo tiene algunas limitaciones, ya que la exposición de casos y procedimientos para la observación y la práctica dependerá de las características de una institución específica, la subespecialidad o preferencia personal de los mentores y la combinación de casos disponibles en un momento dado. La simulación médica ofrece una excelente herramienta para complementar este modelo al ofrecer un entorno de aprendizaje seguro y repetible para integrar casos y procedimientos específicos que se pueden adaptar a las necesidades de competencia del residente, sin embargo, están inextricablemente relacionados con el costo, la accesibilidad del equipo, el tiempo y la verosimilitud.²⁵⁻²⁷.

La seguridad del paciente, la negligencia y el aumento de las tasas de mortalidad causadas por errores humanos han aumentado la importancia de las sesiones de simulación médica para los programas de formación de posgrado, especialmente porque brinda muchas oportunidades para practicar habilidades tanto técnicas como no técnicas en un entorno seguro, aprendiendo de los logros y errores sin las consecuencias que pueden resultar de los errores²⁴.

1.3.1 Situación actual de la simulación en fonocirugía

La otorrinolaringología es una especialidad altamente técnica y exigente en la cual la simulación y otros modelos de capacitación para enseñar, reforzar y simular las habilidades técnicas está aumentando y desempeñando un papel importante en la educación y la investigación²⁸.

Las lesiones benignas no neoplásicas comunes que afectan la voz (nódulos, pólipos y quistes) a pesar de su apariencia clínica, no afectan significativamente al epitelio superficial, sino que el sitio principal de su ubicación es dentro de la capa superficial de la lámina propia (CSLP). Por tanto, cuando está indicada la cirugía, la disección debe limitarse a esta capa para preservar, en la medida de lo posible, la vibración del cuerpo-cubierta de la cuerda vocal y aprovechar un plano quirúrgico natural dentro de la CSLP mayoritariamente avascular. Como hemos visto, la fonocirugía incluye procedimientos en las cuerdas vocales que requieren de técnicas y habilidades motoras altamente especializadas, difíciles de aprender y realizar completamente por un residente en un programa de formación especializada. La particularidad de este tipo de cirugías donde un único cirujano realiza los procedimientos, con estrecho margen de error y riesgo de que una maniobra imprecisa cause cicatrices irreversibles y resultados catastróficos en la voz de los pacientes resaltan la necesidad de buscar métodos alternativos para el aprendizaje de estas habilidades²⁹. La capacitación y entrenamiento de estas habilidades quirúrgicas tradicionalmente se ha realizado con el residente operando pacientes bajo la supervisión directa de un tutor experto, con pocas oportunidades para realizar toda la cirugía por sí mismos o algunos pasos de la misma. Así mismo, los procedimientos laríngeos que se realizan en la consulta con pacientes despiertos presentan desafíos adicionales, ya que los pacientes se encuentran ansiosos por el procedimiento y tienen una baja tolerancia al fracaso del procedimiento, lo que puede impedir o comprometer su disposición a participar en el entrenamiento de habilidades con aprendices^{29,30}.

En Estados Unidos y Canadá, los simuladores de procedimientos se han vuelto cada vez más importantes en la formación de nuevos especialistas, (p. ej., cursos de cirugía otológica en hueso temporal, cursos de cirugía endoscópica nasosinusal en senos paranasales, cursos de cirugía robótica transoral) sin embargo, la mayoría de los residentes carecen de una capacitación reglada a través de un laboratorio de laringología²⁹. Tan sólo un 20% de los residentes de otorrinolaringología de EE. UU. están satisfechos con su experiencia en fonocirugía durante la residencia, por lo que más del 80% se beneficiaría de la utilización de laboratorios laríngeos^{30,31}.

En España, los requisitos actuales del programa de residencia en otorrinolaringología exigen que los residentes "deben demostrar conocimiento de anatomía a través del

desarrollo de habilidades en procedimiento realizados en disección de cadáveres, laboratorio de hueso temporal y/o laboratorios de simulación”, concretamente el BOE Orden SCO/1262/2007, de 13 de abril, recoge que “la realización de intervenciones complejas en cirugía laríngea con completa autonomía requerirá un período de formación/entrenamiento adicional una vez completada la especialidad” pero no se detalla la forma de como adquirir esta formación, contrario por ejemplo, a lo relacionado en el área de cirugía otológica donde se contempla que sea “esencial y obligatorio que el residente realice un mínimo de 8 disecciones de huesos temporales antes de pasar a realizar la cirugía como cirujano principal”³².

A pesar de esto, a diferencia del uso extendido del laboratorio de hueso temporal *ex vivo* como un componente necesario del entrenamiento quirúrgico otológico, las técnicas básicas de disección y manipulación de laringes en los laboratorios están poco exploradas en los programas formativos de la especialidad de otorrinolaringología y es raro encontrar un laboratorio para el entrenamiento de fonocirugía. Quizás una de las causas de esto es la ausencia de un modelo ideal que permita simular con precisión la experiencia quirúrgica en las delicadas capas de las cuerdas vocales, así como su movilidad y flexibilidad para palpar, inyectar o disecar lesiones simuladas³³.

La educación quirúrgica en laringología se ha llevado a cabo a través de varias técnicas que incluyen el uso de herramientas sintéticas, disecciones de cadáveres, estaciones de entrenamiento virtual, simulaciones con animales *in vivo* y realización de procedimientos en pacientes. Estos enfoques requieren diferentes niveles de recursos (costo, equipo, tiempo) y tienen una verosimilitud quirúrgica variada^{15,33}. Actualmente se avanza en lograr la sistematización de ejercicios que capaciten las habilidades fonocirúrgicas fuera del quirófano y se siguen buscando modelos que permitan simular los aspectos prácticos de este tipo de cirugías sin las complicaciones propias de la exposición *in vivo*³⁰.

1.3.2 Modelos laríngeos sintéticos

En general, los modelos sintéticos de plástico, por ejemplo de material compuesto, no proveen del realismo ni de sensación al tacto similar a la del vivo, pero pueden

fabricarse en grandes cantidades y usarse múltiples veces, por lo que se aceptan como una primera aproximación de acceso ilimitado, y por tanto relativamente barata para el aprendizaje³³. Hay destrezas o habilidades técnicas que pueden adquirirse en modelos sintéticos de baja fidelidad con el mismo grado de beneficio que el entrenamiento en un programa de alta fidelidad, un ejemplo de esto puede ser la sutura o la eliminación endoscópica de una piedra ureteral, sin embargo, hay otros donde la fidelidad anatómica y del tejido juegan un gran papel y no pueden ser sustituidos^{25,29}.

Las laringes sintéticas de plástico son modelos cuyas cuerdas vocales no proveen del realismo ni de sensación al tacto similar a la real, pero pueden fabricarse en grandes cantidades y usarse múltiples veces, por lo que se aceptan como una primera aproximación de acceso ilimitado, y por tanto relativamente barata para el aprendizaje. Generalmente, son fáciles de construir, económicas y contienen materiales que son fáciles de encontrar³³.

Hay simuladores de alta fidelidad producidos con materiales que tienen mejores propiedades reológicas y emulan las diversas capas y consistencia de las cuerdas vocales humanas conteniendo una "lesión fonotraumática" sintética integrada en cada cuerda vocal debajo del "epitelio". Holliday y col. publicaron un estudio donde el simulador consistía en un tubo de PVC al que se le acomodaba un laringoscopio en un extremo y en el otro unas bandas de goma que representaban las cuerdas vocales (figura 11). Se utilizó una envoltura de plástico autosellante como epitelio y se inyectó unguento de bacitracina para simular una lesión en el espacio de Reinke³⁴.

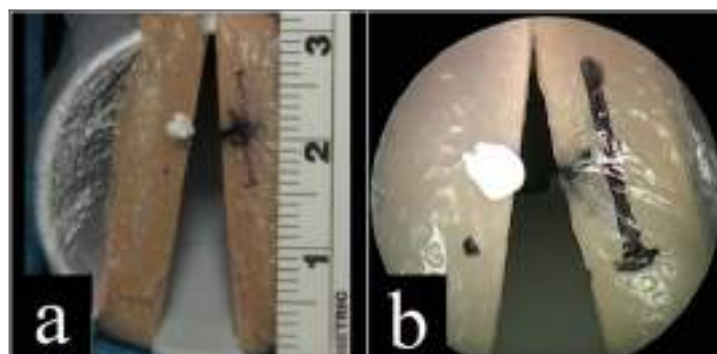

Figura 11. Modelo de CV sintéticas: bandas de gomas adheridas a un tubo de plástico, cubiertas por un velcro transparente y el espacio entre ellas relleno con bacitracina³⁴.

Klein y col. crearon un modelo de laringe de plástico que se abre en el plano sagital de la línea media permitiendo la inserción y extracción de unas cuerdas vocales simuladas con caucho líquido que mantienen lo más posible sus condiciones reológicas mediante un prototipo de 3 capas (figura 12) con la que simulaban diferentes procedimientos estableciendo varias estaciones o módulos de trabajo de manera económica y con la capacidad de crear lesiones a la medida y poder entrenar en múltiples ocasiones³⁵.



Figura 12. Modelo de laringes sintéticas: cuerdas vocales hechas de caucho líquido insertada en laringe abierta, y luego cerrada simulando fonocirugía³⁵.

También se han creado modelos de cuerda vocal sintética, como réplicas de alta calidad con copolímeros, insertados en un maniquí de vías respiratorias de soporte vital avanzado modificado³⁶. Contag y col. también usaron un modelo sintético para simular las cuerdas vocales mediante multicapas destacando su economía y la retroalimentación háptica con respecto a simuladores virtuales, sin embargo, carecía de realismo³⁷. De esta misma forma, a través de los programas de realidad virtual se pueden obtener conocimientos básicos en el autoaprendizaje de forma relativamente barata pero con el inconveniente de carecer de reales condiciones anatómicas o de la manipulación o retroalimentación háptica de tejidos, que es fundamental para el entrenamiento, en general hace a estos programas considerarlos sólo como un primer paso en el entrenamiento quirúrgico³³.

1.3.3 Modelos laríngeos animales

Debido a que el ser humano es la única especie con un ligamento vocal, no existe un animal experimental idóneo para la cirugía de cuerdas vocales, además, la

microestructura estratificada en capas de las cuerdas vocales resulta difícil y complejo de simular en este tipo de entrenamiento.

Sobre la base de lo anterior, las laringes animales se han utilizado de forma experimental para estudiar diferentes técnicas quirúrgicas y algunos aspectos fisiológicos de la voz, en concreto, las laringes caninas han servido como modelo animal para la investigación de la fisiología fonatoria durante más de dos siglos. Basándose en los resultados histológicos y estroboscópicos, la comparación realizada en el estudio de Garret y col. de laringes caninas, porcinas y de monos, la del perro resultó ser la más adecuada en general para los estudios sobre fisiología de las cuerdas vocales, y tras simular la creación del microcolgajo destaca la similitud de las laringes porcinas y caninas con la humana para llevar a cabo este procedimiento³⁸.

La laringe porcina tiene una cuerda vocal larga con una apófisis vocal relativamente corta, aunque posee ventrículo laríngeo y banda ventricular lo que favorece su uso actual como el modelo más extendido para la simulación fonoquirúrgica a pesar de las diferencias anatómicas con la humana³⁹. Al igual que otras especies animales no tiene la microestructura de las cuerdas vocales humanas y las bandas ventriculares de gran tamaño recubren toda la cuerda vocal dificultando muchas veces el entrenamiento fonoquirúrgico pues requiere primero retirar todo este tejido supraglótico para poder exponer por completo las cuerdas vocales (figura 13). Sin embargo, el cerdo tiene una lámina propia de 2 capas con distribuciones similares de colágeno y elastina que proporciona una excelente simulación del plano de microcolgajo quirúrgico que se realiza en laringes humanas, además de su fácil y económica obtención en mataderos o carnicerías locales, factor importante a la hora de desarrollar una herramienta para el entrenamiento quirúrgico³⁸⁻⁴⁰. Por último, la laringe ovina y bovina tienen apófisis vocales largas en relación con la cuerda vocal que es muy corta, además de carecer de ventrículo laríngeo, por lo que no se consideran modelos adecuados para establecer ningún paralelismo con la laringe humana³⁸⁻⁴⁰.

Dedmon y col. simularon varios procedimientos fonoquirúrgicos en laringes porcinas validando su uso tras el análisis de los vídeos de los participantes realizando los procedimientos y recomendando únicamente la realización del microcolgajo como técnica que debe incorporarse en los programas de entrenamiento de residentes de otorrinolaringología, independientemente del grado de experiencia que se tenga⁴¹.

También se ha intentado simulación fonquirúrgica en cerdos vivos ya que provee una sensación realista comparable a las de un entorno clínico, sin embargo, las diferencias estructurales anatómicas y el hecho de requerir de personal veterinario necesario para la anestesia del animal, además de las trabas legales para su utilización y los costos de todo el proceso altamente variable en cada país, sin menoscabo del rechazo de buena parte de la comunidad pública debido al sacrificio final de estos animales, hacen poco viable la utilización de este modelo de entrenamiento a gran escala^{30,33}.

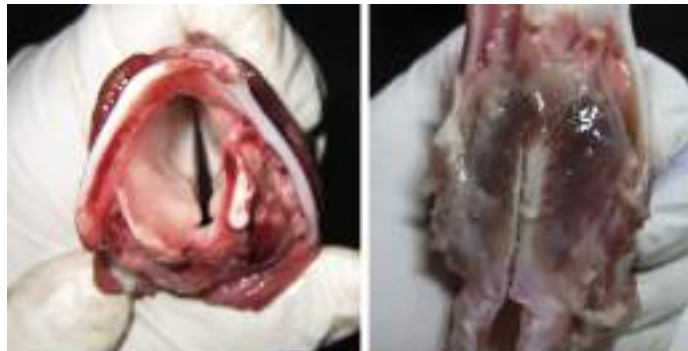

Figura 13. Pieza laríngea de un cerdo donde se observan las diferencias anatómicas con la humana⁴².

También se han descrito otros modelos para intentar simular las características de la microestructura de las cuerdas vocales usando otros materiales no sintéticos ni animales. Klokarc y col. presentaron un modelo laríngeo económico, fácil de usar y factible basado en el borde de las alitas de pollo colocadas en la posición de las cuerdas vocales y observadas a través de un tubo aislante de espuma de polietileno y que permite entrenar sutura endolaríngea, uso de láser, microdebridadores o usar microinstrumentos fonquirúrgicos en general; son los que se conocen como simuladores de baja fidelidad porque no representan las cuerdas vocales humanas^{29,33,43}. Así mismo Nixon y col., describieron un simulador híbrido, colocando una laringe porcina dentro de un maniquí de entrenamiento de vías respiratorias; el maniquí tiene una anatomía realista de dientes, lengua, paladar y otras estructuras de las vías respiratorias superiores permitiendo acoplar la laringe para entrenar faringotomías laterales y microlaringoscopias de suspensión con dichos modelos⁴⁴⁻⁴⁶.

1.3.4 Modelos laríngeos humanos

Aunque el uso del cadáver humano para la educación y la formación médica se inició en el año 500 a. C., su aplicación con el propósito de la formación fonocirúrgica comenzó en la década de 1960 cuando Jako introdujo los primeros instrumentos fonocirúrgicos⁴⁷. Las laringes humanas frescas descongeladas inicialmente exhiben colores, movilidad y apariencias reales en sus cuerdas vocales, sin embargo, al poco tiempo presentan signos de inevitable descomposición tisular limitando su tiempo útil de trabajo a unos pocos días (figura 14)⁴⁸. Múltiples ciclos de congelación y descongelación degradan rápidamente el tejido y el crecimiento bacteriano es casi imposible de prevenir⁴⁸.

Mantener estas laringes en buen estado implica la descongelación por etapas, con el consiguiente riesgo de una descongelación inadecuada que favorezca la cinética de la rigidez cadavérica y la putrefacción impidiendo el uso eficiente de la laringe^{48,49}. Además, su almacenamiento requiere de costosos congeladores que la preserven a -20°C aproximadamente para que al descongelarse mantenga sus condiciones biomecánicas estándares de movilidad y flexibilidad. Así que, buscando acortar la brecha entre su extracción tras la muerte y el uso técnico de estas laringes en entornos educativos, en especial para el entrenamiento quirúrgico, es necesario preservarlas con fluidos embalsamantes⁵⁰. La elección correcta del método de conservación afectará en gran medida su uso futuro ya que una preservación se considera ideal cuando mantiene el tejido a salvo de daños, destrucción o descomposición con el paso del tiempo. Esto sólo se consigue tratando el cadáver con productos químicos especiales, es decir, mediante el embalsamamiento, que tiene como objetivo preservar y desinfectar el cuerpo humano de forma indefinida. Por tanto, se considera que la pieza laríngea humana debe preservarse mediante estos productos químicos para conservar por largo tiempo sus características estructurales originales⁵¹⁻⁵³.

Para este propósito, los fluidos de embalsamamiento, a pesar de sus propiedades químicas, deben proporcionar una buena preservación estructural a largo plazo de los órganos y tejidos previniendo el endurecimiento excesivo y conservando el color de los tejidos y órganos. También deben prevenir la desecación y el crecimiento de hongos o

bacterias para reducir los peligros biológicos potenciales y los peligros químicos ambientales⁵¹⁻⁵³.

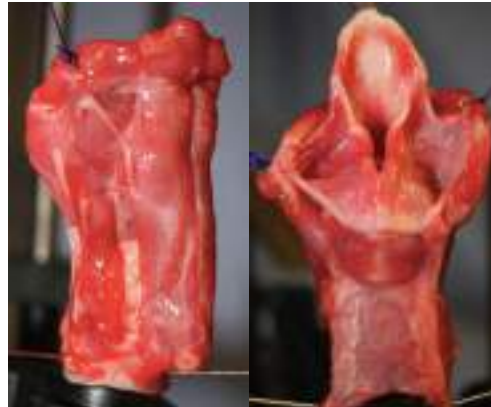

Figura 14. Laringe fresca descongelada y disecada para su uso en simulación fonocirúrgica⁴⁹.

Desde el primer embalsamamiento documentado de un cadáver humano con solución de formalina, que se cree que ocurrió en 1899, muy poco cambió la química básica o la técnica de preservación durante aproximadamente los siguientes 100 años. Esta solución de formalina contiene al formaldehído como su compuesto básico, el cual es un gas muy soluble en agua que se usa diluido entre un 4 y 10% para preservar los tejidos y mantener sus propiedades bactericida, fungicida e insecticida. El formaldehído fue descubierto por un químico alemán en 1869 y se ha convertido en un excelente conservante tisular y en la base de la inmensa mayoría de los métodos modernos de embalsamamiento⁵². Su uso extensivo como conservante se basa en el hecho de que tiene excelentes propiedades antisépticas y, por lo tanto, evita la entrada de organismos de descomposición. Desde su descubrimiento, pese a ofrecer una anatomía real, se ha asociado con altas tasas de toxicidad y la capacidad de alterar las propiedades biomecánicas en los tejidos debido a la movilidad deficiente de las articulaciones, la dureza del tejido, la sensación táctil alterada y los cambios en la coloración que han limitado su uso clínico⁵³. Además de endurecer los cadáveres, la formalina tiene varias otras desventajas como que coagula rápidamente la sangre, convierte los tejidos a un tono gris cuando se mezcla con la sangre, fija la decoloración,

deshidrata los tejidos, contrae los capilares, se deteriora con la edad y tiene un olor desagradable⁵³.

A pesar de esto, a los pocos años tras su descubrimiento, la mayoría de las escuelas de medicina de toda Europa introdujeron la formalina con fines de conservación discutiendo sobre la concentración exacta final para preservar los cadáveres y sus efectos adversos inmediatos en el organismo hasta que desde el año 2006 la Agencia Internacional de Investigaciones sobre el Cáncer (IARC) lo clasificó como cancerígeno por sus efectos nocivos para seres humanos, y recalzó sus efectos adversos tras su uso como irritante de piel, conjuntivas y mucosa del aparato respiratorio lo que trajo como consecuencia que los investigadores explorasen nuevos métodos de preservación sin estas desventajas^{50,52}. Actualmente, pese a su naturaleza irritante y de estar clasificado como cancerígeno, la formalina sigue siendo la solución de preservación cadavérica más usada en el mundo y una de las sustancias más utilizadas en los departamentos de anatomía para la disección y el entrenamiento de técnicas quirúrgicas^{51,53}.

1.4 La técnica de embalsamamiento cadavérico de Thiel

Las técnicas quirúrgicas avanzan constantemente por lo que los cirujanos requieren entrenar y practicar en condiciones lo mas reales posibles para lograr el dominio de nuevos procedimientos⁵¹. El uso de cadáveres para entrenar estas habilidades quirúrgicas se ha comparado con otros métodos como animales vivos y simuladores de baja y alta fidelidad, y los beneficios que demuestra la fidelidad anatómica y la capacidad de evaluar el resultado operatorio se equilibran con la dificultad y el costo de definirlos como el “gold estándar”^{47,51}. Sin embargo, gracias a las técnicas de embalsamamiento el uso de cadáveres está en aumento, ya que no sólo se han empleado clásicamente en el aprendizaje de la anatomía sino que también juegan un papel importante como modelo quirúrgico en situaciones en las que no resulte factible, legal o ético trabajar directamente con pacientes. Los cadáveres permiten a los cirujanos cometer errores o probar nuevos enfoques y/o abordajes técnicos y también contribuyen al desarrollo preclínico de instrumentos o nuevos dispositivos identificando áreas de mejora en las primeras etapas de desarrollo del producto^{47,51}.

En 1992, Walter Thiel, jefe del Instituto Anatómico en Graz, Austria, describió una nueva técnica de preservación de cadáveres. Esta técnica fue elaborada durante un período de 30 años probando diferentes soluciones de embalsamamiento en 977 cadáveres humanos completos, cuerpos disecados y series in vitro de carne de res^{54,55}. El método de embalsamamiento de Thiel utiliza, entre otros componentes, 4-cloro-3-metilfenol, así como diversas sales para la fijación, ácido bórico para la desinfección y etilenglicol para la preservación de la plasticidad de los tejidos. Los cadáveres se perfunden a través de la arteria femoral o carótida con una solución intravascular que contiene 14300 ml de solución A, más 500 ml de solución B y la adición de 700 g de sulfito de sodio y 300 ml de formalina para un cadáver de 80 kg (tabla 1)⁵⁴.

Solución A	Solución de inyección	Solución de inmersión
Agua caliente de grifo 100 ml	Solución A 14300 ml	Monoetilenglicol 10 ml
Acido Bórico 3g	Solución B 500 ml	Formaldehído 2 ml
Monoetilenglicol 30 ml	Formaldehído 300 ml	Solución B 2 ml
Nitrato de armonio 20 g	Sulfato de sodio 700 g	Ácido Bórico 3 g
Nitrato de potasio 5 g		Nitrato de armonio 10 g
Solución B		Nitrato de potasio 10 g
Monoetilenglicol 10 ml		Sulfato de sodio 7 g
4-cloro-3-metilfenol 1 ml		Agua caliente de grifo 100 ml

Tabla 1. Componentes originales de la solución de inyección e inmersión descritos por Walter Thiel en 1992 (componentes líquidos en ml y componentes sólidos en gr).^{54,55}

El estudio original describió la perfusión, durante 3 días, de los pulmones con soluciones adicionales usando un tubo traqueal, el intestino usando un tubo gástrico y el cerebro a través del seno sagital superior. Thiel también describe otra serie de soluciones para inyectar en el cuerpo: intratecal, intratraqueal e intrarrectal, sin embargo, no muchos autores los han utilizado⁵⁵. Los cadáveres se sumergían en un tanque durante aproximadamente 6 meses con esta solución de inmersión y después de eso, se guardan en bolsas de polietileno con cremallera. Los cadáveres se pueden utilizar durante meses o años. El contenido de formalina se reduce drásticamente, con una concentración final del 0,8% de la fórmula total, que hace que se reduzca el olor⁵⁴⁻⁵⁶.

El resultado de la aplicación de la fórmula de Thiel es un producto no irritante y casi inodoro, conservando el color, flexibilidad y plasticidad muy similar al cuerpo vivo con amplia movilidad articular que mantiene la elasticidad de los tejidos, apto para entrenar técnicas quirúrgicas y procedimientos clínicos invasivos⁵⁶⁻⁵⁷. Además, observaron que este método, no causaba irritación de la piel ni mucosa, desinfectaba eficazmente los cadáveres sin formación de moho y contenía una concentración muy baja de formalina, que es altamente tóxica^{56,57}.

Durante los primeros años luego de su publicación, la técnica tuvo poco auge y fueron pocos los centros anatómicos que la usaron, debido en parte a su pobre difusión (inicialmente fue publicada en alemán), sus altos costos para obtener los líquidos embalsamantes (aproximadamente 300€, en comparación con unos 30€ utilizando cualquier método clásico, basado en formaldehído) y las adaptaciones de infraestructura que debían realizarse en los departamentos anatómicos, haciendo evidente la necesidad de recursos financieros considerables para permitir su aplicación rutinaria⁵⁸⁻⁶⁰.

Por todo esto, el método de embalsamamiento de Thiel es relativamente poco conocido, siendo adoptado por escasos centros desde su inicial publicación. En 2010 una encuesta indicó que tan solo 13 departamentos anatómicos utilizaban esta técnica y, en todo el mundo, solo el 56% de todos los centros encuestados conocían este método⁵⁸. La mayoría de los que lo usaban se localizaban en Europa, particularmente en países de habla alemana, probablemente porque la publicación original se hizo en este idioma^{58,59}. Actualmente, a medida que la práctica ha evolucionado con el tiempo la mayoría de los centros anatómicos han simplificado la composición original de la solución de embalsamamiento y por tanto, han creado sus propias mezclas o formulas difiriendo de la publicación original, por lo que no encontramos un método estandarizado en los departamentos anatómicos (varía en relación a diferentes sitios de infusión, diversas composiciones de las soluciones, diferentes tiempos y formas de almacenamiento, entre otros) y exceptuando por la infusión vascular y la inmersión en el tanque, las perfusiones adicionales parecen innecesarias para los cuerpos utilizados para el entrenamiento quirúrgico. Los sitios de inyección para la perfusión vascular dependen en buena parte del centro anatómico y continúa siendo la arteria femoral o carótida y/o la vena safena o seno sagital superior⁵⁶⁻⁶⁰. El tiempo de

almacenamiento en los tanques se ha acertado considerablemente en comparación con las publicaciones originales permitiendo una mejor tolerancia a la divulgación de esta técnica. Actualmente, las fórmulas y el volumen de perfusión utilizados en los departamentos de anatomía pioneros en esta técnica son ligeramente diferentes de la publicación más reciente de Thiel en 2002⁵⁹.

La alta concentración de componentes salinos en la solución causa una desnaturalización de las proteínas, cuya precipitación conduce a una homogeneización de los tejidos tratados, manteniendo la textura fisiológica del mismo, sin escogerlos o humedecerlos⁶⁰. Así mismo, las bajas cantidades de formaldehído aportan seguridad biológica por sus propiedades bactericidas y antifúngicas permitiendo incluso de forma segura disecar tejidos sin necesidad de guantes. Estos cadáveres pueden retenerse durante muchos años tras ser almacenados en una bolsa de plástico sellada hasta su uso, sin necesidad de refrigeración o de líquidos embalsamantes⁵⁸⁻⁶⁰. También se han usado estos líquidos para revivir especímenes completos o parciales fijados con formalina, proporcionando una alternativa adecuada para institutos que no pueden permitirse todo el proceso completo⁶¹. La idoneidad de los cadáveres puede mejorarse mediante la inyección de silicona de color (m-polímero) en las grandes arterias, venas, o ambos. La perfusión entra en los vasos pequeños, incluso hasta 1 mm de diámetro, dependiendo de la presión, volumen de inyección y fluidez de la solución de silicona, lo que permite identificar e investigar la irrigación sanguínea de ciertas regiones corporales^{57,58}. Los cadáveres con el método Thiel no tienen olor detectable, pero sí una flexibilidad real de las partes del cuerpo, excelente preservación del color del músculo, vísceras y vasculatura por lo que han demostrado ser adecuados no sólo para el conocimiento anatómico sino también para el aprendizaje de una amplia gama de procedimientos quirúrgicos^{56,61}.

En términos de movilidad articular, el cadáver embalsamado por Thiel presenta flexibilidad articular y elasticidad muscular comparable con la de cadáveres frescos, sin las desventajas de la alteración de la coloración real, rápido deterioro o avance del proceso de descomposición en pocas horas. Para probar lo que dijo Thiel sobre la buena conservación de la flexibilidad y la plasticidad en órganos y tejidos, varios autores estudiaron las propiedades biomecánicas de los tendones y ligamentos del tobillo para evaluar las tasas de deformación. Los resultados de este estudio de

tracción biomecánica demostraron que la elasticidad de los tendones y ligamentos embalsamados con Thiel aumenta con la tasa de deformación y que la elasticidad fue predicha por el tiempo de embalsamamiento y el tipo de tejido, pero no por la edad de muerte o el sexo^{62,63}.

Se han realizado estudios histológicos y morfológicos comparando fibras musculares y tendones en cadáveres frescos congelados embalsamados con el método de Thiel y con formalina, intentando identificar anomalías en el tejido que expliquen la movilidad de cadáveres embalsamados con Thiel utilizando tinción para visualizar colágeno y queratina. Se conservó la estructura de colágeno que forma la base de la estructura muscular y, las fibras musculares parecían como si hubieran sido cortadas o trituradas, pero estaban contenidas en una vaina de colágeno que permanece intacta, preservando así la forma general del músculo. Se considera que el ácido bórico es el responsable del daño observado por lo que, con respecto a la preservación de las características histológicas, este método dificultaría su uso para este tipo de investigación⁵⁹.

De esta forma, el uso de cadáveres embalsamados por Thiel se ha extendido a diversas áreas de la cirugía, particularmente la cirugía urológica, tiroidectomías, cricotiroidotomías, simulaciones de cirugía hepática, artroplastia, suturas arteriales, reparación de nervios periféricos, cirugías de colgajo, neurocirugía, técnicas de anastomosis y su comparación con modelos animales⁶³⁻⁶⁶. El desarrollo de habilidades en el área de angiología y laparoscopia son una ventaja adicional, varios estudios indican la posibilidad de producir un neumoperitoneo en el paciente con el objetivo de recrear con precisión la cirugía laparoscópica abdominal a nivel renal⁶⁵⁻⁶⁸. Así, se ha comprobado que la preservación de características anatómicas en cadáveres embalsamados con Thiel es adecuada y permite la recreación realista de la cirugía y también serían útiles para el desarrollo de nuevos instrumentos quirúrgicos o para la evaluación de las habilidades de un cirujano^{69,70}.

La técnica de Thiel también se ha aplicado a animales, principalmente para producir modelos animales para el entrenamiento de diversas técnicas quirúrgicas. Hassan y col. realizaron un estudio comparativo de simulaciones quirúrgicas para la reparación de los tendones flexores en cadáveres humanos y porcinos embalsamados con Thiel y también los compararon con cadáveres embalsamados con formalina. Mostraron los

beneficios de los cadáveres embalsamados con Thiel en términos de mejor flexibilidad tisular, lo que permitió una correcta reparación quirúrgica del tendón, preservando la anatomía en comparación con cadáveres embalsamados con formalina y modelos porcinos, siendo estos últimos los más utilizados en las clases de técnicas quirúrgicas por su mayor disponibilidad. Por lo tanto, se demostró la utilidad superior de los cadáveres embalsamados con Thiel para la práctica quirúrgica⁶⁶.

En general, también se describen algunas de las principales desventajas que corresponden a factores intrínsecos propios del donante, factor que ocurre ante cualquier método de preservación, como serían la edad promedio o condiciones médicas asociadas, que conllevan alteraciones anatómicas o dificultades técnicas. Así mismo, la preservación del cerebro es limitada, e implica una manipulación muy frágil aunque presenta su estructura bien conservada en los estudios de resonancia magnética⁶⁰. El cartílago se suaviza con el tiempo y el músculo liso, como en el útero, puede ser bastante suave, así mismo, la vasculatura con esta técnica de conservación se aplana, pudiendo, como ya se comentó, ser rellenada con material más resistente para evitar su colapso^{51,52}.

La técnica de Walter Thiel de preservar el cuerpo en colores naturales es un valioso aporte al campo de la preservación de cadáveres y un gran avance en la eliminación del formaldehído como único método fijador y conservante, presentando una serie de ventajas que lo convierten en la primera opción, a la hora de implementar una técnica que es útil tanto en la educación como en la investigación y la formación quirúrgica.

2 JUSTIFICACIÓN

Históricamente, las habilidades y destrezas en fonocirugía se han aprendido mediante la observación o tutorización de cirujanos más experimentados durante el acto quirúrgico en pacientes reales. En los últimos años resulta más difícil y exigente adquirir estas habilidades debido, entre otras causas, a que la cantidad y complejidad de las técnicas en laringología han aumentado, los números de casos clínicos disponibles han disminuido, hay poco margen aceptable para el error y las limitaciones de tiempo quirúrgico al igual que la presión médico-asistencial y las expectativas de los pacientes son cada vez mayores, lo que ha creado las condiciones necesarias para buscar modelos de aprendizaje fonocirúrgicos alternativos a las formas clásicas. Los más frecuentes métodos de conservación cadavérica usados en la actualidad no permiten mantener las características reales de la laringe, es decir, la distribución de la microestructura en capas de las cuerdas vocales, ni tampoco la biomecánica de las articulaciones, ligamentos o membranas que la componen, factores indispensable para el entrenamiento de estas habilidades fonocirúrgicas. Hasta ahora los modelos de laringes sintéticas, animales o humanas en fresco han sido los más usados para tal fin, cada una de ellas con diferentes tipos de limitaciones. El método de embalsamamiento de Thiel, poco conocido desde su publicación inicial en la década de los 90, ha sido empleado paulatinamente en las diferentes áreas del entrenamiento quirúrgico simulando experiencias casi reales y cambiando en muchas ocasiones, los requisitos exigibles en la formación quirúrgica especializada previo a operar pacientes reales. Teniendo en consideración que este método de preservación cadavérica mantiene la flexibilidad, color y pliability de la mayoría de los tejidos, consideramos necesario diseñar modelos de entrenamiento fonocirúrgicos que nos permitan alta fidelidad anatómica y reproductibilidad ilimitada para poder entrenar las habilidades de la cirugía de la voz y acelerar su curva de aprendizaje e incluso desarrollar nuevas técnicas o abordajes quirúrgicos en este campo.

3 HIPÓTESIS

Hipótesis general

La laringe humana embalsamada con el método de Thiel conserva las características reales de las cuerdas vocales.

Hipótesis conceptual

La laringe humana embalsamada con el método de Thiel permite disecar las capas de las cuerdas vocales.

La laringe humana embalsamada con el método de Thiel permite la movilidad pasiva de la articulación cricoaritenoides.

La laringe humana embalsamada con el método de Thiel permite aumentar el volumen de la cuerda vocal tras la inyección de material de relleno.

La laringe humana embalsamada con el método de Thiel permite entrenar y desarrollar habilidades fonocirúrgicas.

4 OBJETIVOS

Objetivo principal

Estudiar la idoneidad de laringes humanas embalsamadas en Thiel en el entrenamiento de procedimientos fonoquirúrgicos.

Objetivos secundarios

Fase I:

1. Determinar el conocimiento del método de embalsamamiento de Thiel en el área de otorrinolaringología.

Fase II:

1. Desarrollar un modelo de entrenamiento fonoquirúrgico que permita evaluar las características de las laringes humanas embalsamadas en diferentes métodos de preservación.
2. Identificar las diferencias de características al realizar la simulación de fonocirugía en laringes humanas embalsamadas con diferentes métodos de preservación.
3. Reproducir una configuración similar a la situación operatoria para maniobras fonoquirúrgicas endolaríngeas.
4. Aplicar diversos procedimientos fonoquirúrgicos en laringes humanas embalsamadas en Thiel y formalina.

5 MATERIALES Y MÉTODOS

Este proyecto del que forma parte esta tesis se ha llevado a cabo en dos fases, en la **fase I** se realizó una revisión de la literatura bibliográfica con la finalidad de conocer la aplicación del método de Thiel en el área de Otorrinolaringología. Se incluyeron revisiones y ensayos clínicos en inglés desde 2007-2017, obtenidos en los buscadores Pubmed, Scopus y WOS aplicando las palabras claves y estrategia de búsqueda siguiente: [(otolaryngology OR surgical training) AND (thiel embalming)]. Se excluyeron abstracts a congresos, casos clínicos o artículos que relacionaran el uso del método de Thiel en otras disciplinas o áreas médicas.

En la **fase II** se diseñó un estudio donde se realizaron procedimientos de simulación de entrenamiento fonoquirúrgico de forma independiente y progresiva en laringes humanas durante aproximadamente 12 meses. El estudio que se detalla a continuación se realizó en la sala de disecciones anatómicas de la escuela de medicina de la Universidad Miguel Hernández.

Tipo de estudio/diseño:

Prospectivo, observacional, descriptivo.

Sujetos de estudios/muestra

Este estudio se llevó a cabo de forma progresiva con la participación de 10 residentes y otorrinolaringólogos jóvenes realizando procedimientos fonoquirúrgicos empezando independientemente en laringes preservadas en Thiel o en formalina y realizando cada uno de los participantes los mismos procedimientos tras una formación teórica inicial de cada una de las técnicas de simulación fonoquirúrgica para así poder estandarizar el procedimiento. No se explicaron las características del método de conservación para evitar sesgos en la valoración del mismo. Se obtuvieron 10 laringes humanas conservadas con el método de Thiel y 10 laringes humanas conservadas en formalina.

Criterios de inclusión y exclusión:

Las laringes humanas se obtienen de cadáveres sin antecedentes de patología laríngea (sin evidencia de trauma o defectos en sus cuerdas vocales).

Obtención de laringes

A su llegada a la sala de disecciones, los cadáveres que se destinarán para preparación con el método de Thiel se les infunde la solución propia la cual es modificación de la original (ver tabla 1) de aproximadamente 14000 ml por cadáver según el protocolo Thiel^{54,55} durante un período de 3 días, posteriormente, los cadáveres son almacenados en contenedores rellenos de dicha solución, durante aproximadamente 6 meses. En cambio, los destinados a prepararse con formalina se les infunde intravascularmente con la solución de formalina (formaldehído al 10%) para luego ser sumergidos en contenedores llenos de dicha solución. El tiempo del personal para preparar los cadáveres de Thiel es similar al de la preparación de cadáveres embalsamados con formalina.

Posteriormente las cabezas humanas se colocan en posición supina (figura 15) para exponer la región anterior del cuello y poder disecar la laringe desde el borde superior del cartílago tiroides hasta el margen inferior del segundo anillo traqueal, sin los músculos laríngeos extrínsecos, es decir, la laringe se aísla del hueso hioides, esófago, faringe, así como de otros tejidos blandos.

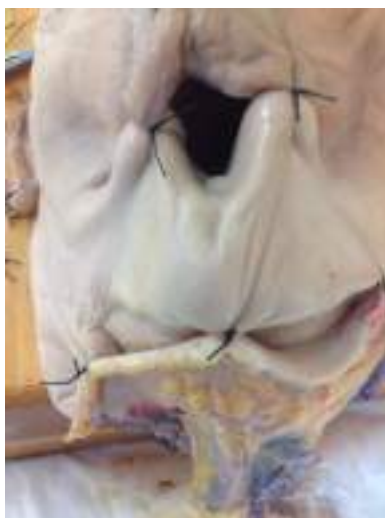

Figura 15. Cabeza humana conservada en Thiel en hiperextensión previa a la extracción laríngea.

Los pasos para la exéresis de la pieza laríngea en bloque se detallan a continuación:

Si la piel del cuello esta intacta, se realiza una incisión en forma de delantal sobre el relieve laríngeo, y se levanta el colgajo de piel hasta evidenciar la musculatura prelaríngea superiormente hasta el nivel del hueso hioides, e inferiormente hasta llegar al hueco supraclavicular. Se secciona la musculatura prelaríngea (despegamiento anterior) hasta apreciar el cartílago tiroideo y los anillos traqueales (figura 16).

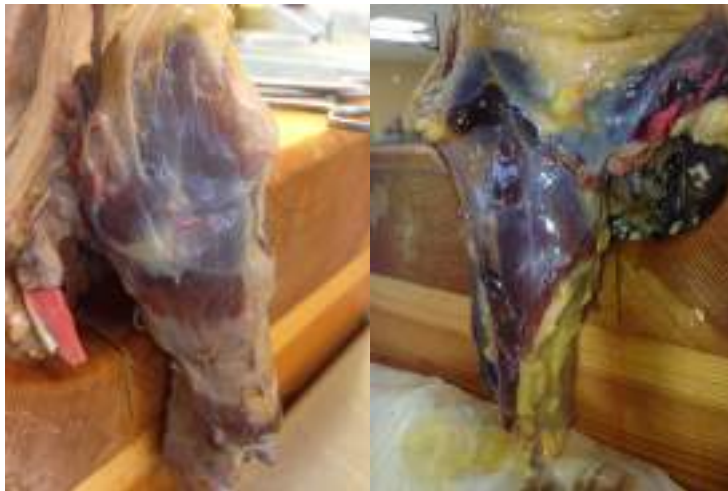

Figura 16. Exposición completa de laringe con músculos extrínsecos.

Se disecan y seccionan los músculos suprahioides hasta palpar el hueso hioides, que se aísla de sus inserciones musculares con la base lingual (despegamiento superior).

Se disecciona el paquete vasculonervioso cervical hasta localizar los pedículos laríngeos superior e inferior que se seccionan separando ambos músculos esternocleidomastoideos de la línea media (despegamiento lateral).

Siguiendo la línea alba se localiza la tráquea cervical y se reseca a nivel del 3º-4º anillo traqueal. Se secciona el istmo tiroideo y se separa la hemitiroides a cada lado de la región laringotraqueal (despegamiento inferior). Se rota la laringe y se separa de los músculos constrictores de la faringe y del músculo esofágico (despegamiento posterior) (figura 17).

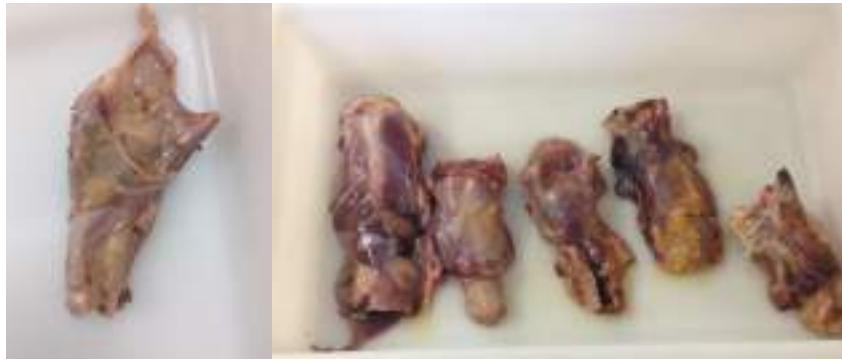

Figura 17. Laringes conservadas en Thiel extraídas y disecadas preparadas para su uso en simulación fonocirúrgica.

Estación de trabajo laríngeo

Las laringes una vez aisladas fueron colocadas en una estación de trabajo según protocolo de Dailey y col. que se modificó realizando cambios mínimos³⁰. Para la pieza laríngea en Thiel se estabilizó usando tapones de corcho tallados de tal manera que la parte más gruesa quedara fija en el extremo laríngeo mas distal y la mitad más estrecha se introdujo en la luz traqueal, manteniendo la pieza laríngea firme para poder realizar procedimientos en ella (figura 18). Se colocaron chinchetas o bandas a la misma distancia para fijar el corcho a la pieza laríngea y fijarla a la base del soporte. Los tejidos supraglóticos (bandas ventriculares y epiglotis) se mantuvieron inmovilizados al acoplar el laringoscopio en suspensión mediante un soporte de aluminio simulando la posición intraquirúrgica de una microlaringoscopia directa. Después de su introducción se debía exponer completamente las cuerdas vocales incluyendo comisura anterior.

Instrumentación

Los procedimientos se realizaron bajo visión directa a través de un microscopio quirúrgico con una longitud focal de 400 mm. Los instrumentos necesarios para el entrenamiento laríngeo por vía externa y endoscópica fueron los mismos usados en

quirófano a partir de una colección en desuso que incluía elevadores, micropinzas y microtijeras rectas y curvas (figura 19).



Figura 18. Modelo de estación de trabajo laríngeo.

Simulación de fonocirugía

Para la simulación fonoquirúrgica se escogieron los siguientes procedimientos:

- 1) Creación de un microcolgajo para la exéresis de una lesión exofítica simulada en la cuerda vocal derecha.
- 2) Laringoplastia por inyección vía endoscópica.
- 3) Laringoplastia por inyección vía externa a través de abordaje transtirohideo.



Figura 19. Instrumentos para el entrenamiento en fonocirugía.

Para realizar estos procedimientos el participante alineó el microscopio directamente hacia abajo manteniendo una distancia focal con la pieza laríngea de aproximadamente 400 mm, simulando las condiciones intraquirúrgicas.

Para crear la lesión simulada en la cuerda vocal derecha se usó una jeringa de 5cc con la mezcla resultante de 4,5 cc de lubricante urológico (Organon®) con 0,5 ml de azul de metileno y espesante alimenticio (Nutricia Nutilis®) hasta lograr consistencia adecuada, procediendo a infiltrar el tercio medio de la cuerda vocal con una aguja de 30G con aproximadamente 0,1-0,2 ml en la mucosa del borde libre (entre el epitelio y la lámina propia de la misma) evitando su desgarro hasta lograr una masa exofítica semejante a un pólipo (figura 20).

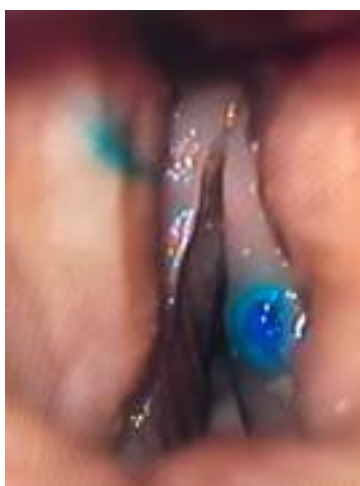

Figura 20. Lesión simulada tipo pólipo en el tercio medio de cuerda vocal derecha

La misma mezcla se utilizó para el aumento de volumen de las cuerdas vocales durante las laringoplastias por inyección tanto endoscópicas como por vía externa.

Para la laringoplastia por inyección vía endoscópica se usó una jeringa de 2 cc con una aguja larga tipo Chiba 24G (0.7 x 203 mm).

Para la laringoplastia por inyección vía externa se usó una jeringa de 2 cc con una aguja hipodérmica 23G.

La secuencia del entrenamiento fonoquirúrgico fue el siguiente:

Se alineó el microscopio quirúrgico con lente de 400 mm de tal forma que la visión fuera directamente hacia abajo para que, una vez colocado el laringoscopio en suspensión, se lograra visualizar óptimamente ambas cuerdas vocales en toda su longitud, incluyendo la comisura anterior (figura 21). Se intercambiaron los aumentos de 6x, 10x y 25x para imitar las condiciones óptimas de exposición laríngea y que los participantes notaran la importancia del trabajo en posición ergonómica, en una silla con apoya brazos para mantener su estabilidad durante las maniobras quirúrgicas.

Para la creación del microcolgajo, primeramente se debía palpar toda la cuerda vocal para luego hacer la incisión en el tercio medio de la superficie superolateral de la cuerda vocal derecha a través de su epitelio, pero sin profundizar. Luego, se debía levantar el colgajo justo debajo del epitelio con especial cuidado de no traumatizar el ligamento vocal al momento de realizar la exéresis de la lesión simulada. En el apartado de la introducción se detallan los pasos quirúrgicos de este procedimiento.

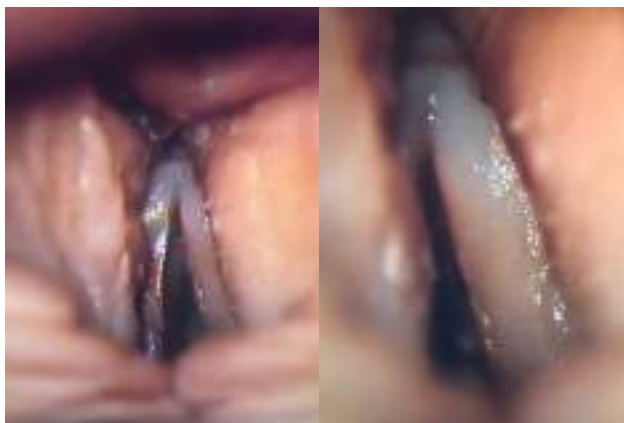


Figura 21. Visión a través del laringoscopio de ambas cuerdas vocales

En la técnica de laringoplastia por inyección endoscópica, se empezaba palpando la cuerda vocal y movilizandó la articulación cricoaritenóidea presionando la apófisis vocal del aritenóides para delimitar la longitud de la cuerda vocal donde se infiltrara el material de relleno (figura 22).

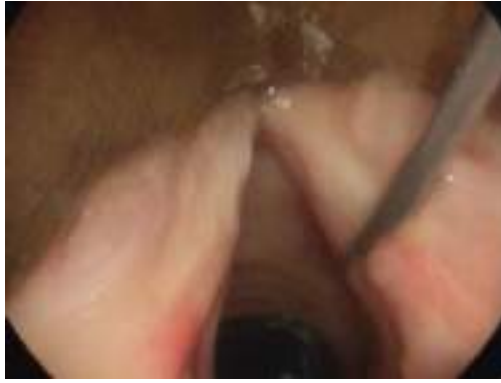

Figura 22. Palpación de la cuerda vocal identificando la apófisis vocal del aritenoides.

La aguja de inyección se introdujo a través del laringoscopio perforando solo el tercio medio, porción lateral, de la cuerda vocal y justo delante de la apófisis vocal del aritenoides, incluso desplazando la banda ventricular si es necesario para mejorar la visión . La aguja se inserta en el músculo tiroaritenoides aplicando aproximadamente 1 cc de la mezcla preparada mientras se observa el aumento de volumen de las cuerdas vocales (figura 23).

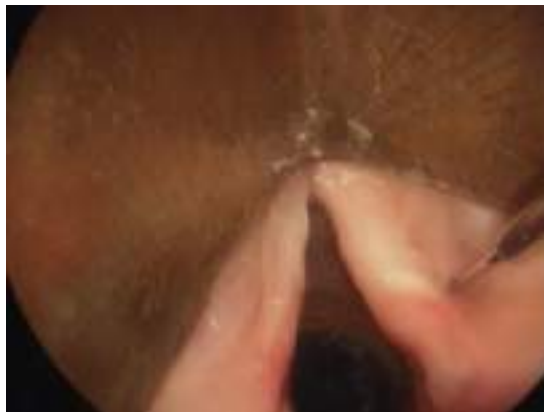

Figura 23. Laringoplastia por inyección vía endoscópica observando aumento de volumen de la CV.

Finalmente, una vez se tiene la pieza laríngea aislada se procede a realizar la laringoplastia por inyección vía membrana tirohioidea visualizando directamente el aumento de volumen de la cuerda vocal una vez se inyecta el material (figura 24).

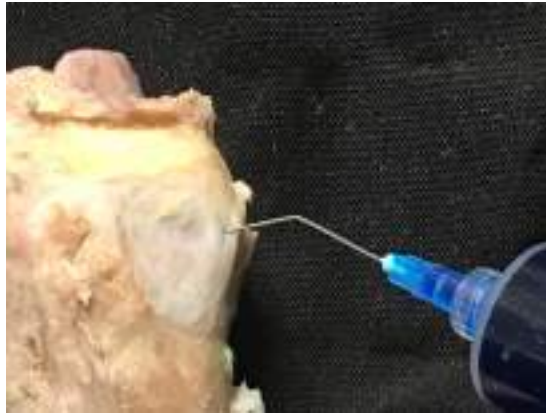


Figura 24. Laringoplastia por inyección vía membrana tirohioidea.

A cada participante se le asignó una laringe embalsamada en Thiel y otra en formalina para tener exposición a ambos métodos de conservación y realizar los mismos procedimientos quirúrgicos, los pasos de la simulación de detallan en la Tabla 2. Inmediatamente después de realizar los procedimientos, se pidió a cada participante que evaluara anónimamente mediante unos cuestionarios los dos modelos de preservación laríngea utilizando una escala Likert de cinco puntos de la siguiente forma: 1 (pobre/totalmente en desacuerdo); 2 (moderado); 3 (bueno); 4 (muy bueno); 5 (excelente/totalmente de acuerdo) tomando en cuenta su percepción de la calidad del tejido de las cuerdas vocales y la similitud tras la realización de los tres procedimientos específicos en fonocirugía comparados con la experiencia quirúrgica real (Anexo 2).

Los pasos de la simulación fonquirúrgicos se aprecia en la siguiente tabla:

Paso	Tarea
1	Bajo visión microscópica palpe ambas cuerdas vocales, desde la apófisis vocal del aritenoides hasta la CA.
2	Haga una incisión en el borde lateral de la lesión simulada de la CV derecha.
3	Levante el microcolgajo por debajo del epitelio en la porción superficial de la lámina propia sin traumatizar el ligamento vocal.
4	Aborde el espacio de Reinke, use una disección roma para separar la lesión de la lámina propia.
5	Remueva la lesión con micropinza y microtijera, luego rebata el microcolgajo.
6	A través del laringoscopio inyecte 1 cc de la mezcla en la CV izquierda, lateral y anterior a la apófisis vocal del aritenoides y en el espesor del MTA.
7	Por vía externa, a través de la MTH, localice la CV e inyecte 1 cc de la mezcla en la CV derecha.
8	Repita los procedimientos en la otra laringe preservada en diferente técnica.
9	Rellene los cuestionarios.

Tabla 2. Pasos en la simulación fonquirúrgica. CA: Comisura anterior, CV: cuerda vocal, MTA: Músculo tiroaritenoides, MTH: membrana tirohioidea

Análisis estadístico

La puntuación de la escala de Likert se evaluaron y los datos se codificaron e ingresaron en una hoja de cálculo de Números (Apple Inc.). Los resultados se informaron de acuerdo a las directrices para la comunicación de estudios observacionales (STROBE)⁷³. Posteriormente se realizó un análisis univariado para evaluar la asociación de cada variable estudiada con las diferentes variables independientes (tipo de preservación laríngea) considerando $p < 0,05$ estadísticamente significativa y utilizando el paquete estadístico para ciencias sociales (SPSS versión 22.0.0, estadísticas de IBM SPSS, IBM Corporation, Armonk, NY).

6 RESULTADO

En la fase I, de los 245 estudios seleccionados entre 2007-2017, la mayoría se obtuvieron de la base de datos WOS (145), seguido de Pubmed (58) y Scopus (42). Un total de 215 artículos se excluyeron por no cumplir con los criterios definidos para este estudio. Las razones de las exclusiones fueron: estar repetidos en los diferentes motores de búsqueda, no evaluar el método de Thiel específicamente en el área de otorrinolaringología, no tratarse del mismo método de embalsamamiento, no analizar entrenamiento quirúrgico o aprendizaje anatómico del área de cabeza y cuello, no centrarse en investigación original, usarse para la disección en la enseñanza de anatomía de pregrado, tratarse de simuladores no cadavéricos o de trabajos duplicados (se identificaron 8). Además, 23 fueron revisiones, 19 de estas trataban sobre técnicas de preservación cadavérica no relacionadas con el método Thiel, 2 fueron informes sobre talleres cadavéricos sin intento de evaluar su eficacia, 1 fue un comentario sobre otro estudio y 1 fue el reporte de la experiencia de un anatomista en su departamento anatómico con este método. De esta manera, de los 245 artículos identificados inicialmente tan sólo 8 fueron considerados para su análisis a texto completo. En la figura 25 se muestra el diagrama de flujo de nuestra revisión.

En la búsqueda realizada en las bases de datos mencionadas, y luego de seleccionar un total de 22 artículos relacionados con el método de embalsamamiento de Thiel en otorrinolaringología, estos fueron clasificados según temática: otología 3 artículos, disección anatómica de cuello 2 artículos, rinología (nariz y senos paranasales) 2 artículos y cirugía plástica facial 1 artículo.

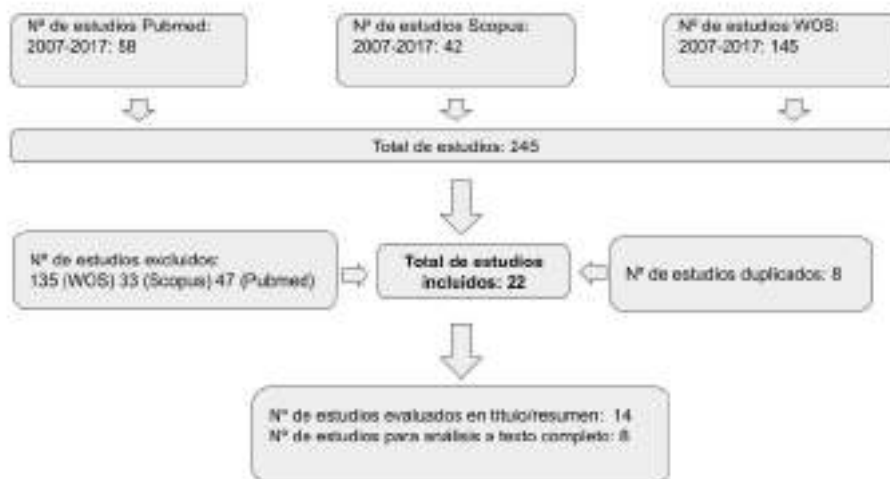


Figura 25. Diagrama de flujos identificando estudios relacionados con el uso del método Thiel en otorrinolaringología.

Los 8 trabajos evaluados fueron publicados en inglés, en 8 revistas científicas internacionales diferentes indexadas en JCR (Q2-Q4). En la Tabla 3 se presenta la distribución de trabajos según el año de publicación, el tipo de estudio y el ámbito o resultado principal. No se obtuvieron estudios en el área de anatomía o entrenamiento de procedimientos fonoquirúrgicos o del área de laringología.

Autor y col	Año	Tipo de estudio	N	Resultado principal
Benkhadra	2009	Aleatorizado	16	Fidelidad de la anatomía del cuello
Szücs Z	2016	Observacional	16	Anatomía de la vía aerodigestiva superior
Eisma	2011	Comparativo	5	Entrenamiento en cirugía tiroidea
Stieger	2012	Experimental	23	Mecanismo del oído medio, membrana timpánica, estribo, ventana redonda.
Guignard	2013	Observacional Experimental	7	Desplazamiento de la base de cráneo, umbo, promontorio coclear, estribo, ventana oval.
Feigl	2008	Observacional Experimental	96	Entrenamiento del abordaje transmeatal del nervio ampular posterior
Havel	2014	Observacional Experimental	1	Contribución de la cavidad nasal y paranasal en las propiedades resonadoras del tracto vocal
Gras-Cabrerizo	2014	Prospectivo	2	Entrenamiento y diseño anatómico de colgajos pediculados procedentes de la arteria esfenopalatina

Tabla 3. Estudios seleccionados que usan el método de Thiel en el área de otorrinolaringología.

En la fase II, un total de 20 laringes (10 embalsamadas en Thiel y 10 en formalina) fueron disecadas para posteriormente realizar la simulación fonoquirúrgica. Cada participante montó su laringe humana embalsamada en la orientación adecuada utilizando el fijador laríngeo y el microscopio para cuando el procedimiento era endolaríngeo y la desmontaba cuando se requería hacer un procedimiento externo. Todos los 10 participantes completaron los cuestionarios y asignaron respuesta a todas las preguntas adjudicándoles un valor según la escala de Likert del 1 al 5 (1. Imposible de evaluar 2. Extremadamente insatisfactoria 3. Insatisfactoria 4. Satisfactoria 5. Extremadamente realista (como "*in vivo*")) relacionando mayor puntuación cuanto mejor sensación quirúrgica real apreciaran. Los resultados de los cuestionarios se clasificaron en términos generales en calidad del tejido, identificación de las estructuras y percepción de los procedimientos quirúrgicos, y se resumen con su significancia estadística en la tabla 4. Cada uno de los resultados de los cuestionarios entregados por los participantes se detalla en el anexo 2.

Los participantes fueron 5 otorrinolaringólogos jóvenes (entre 0-5 años de experiencia) y 5 residentes mayores (R3-R4), que completaron los tres procedimientos fonocirúrgicos. En general, no se tomaron en consideración las posibles diferencias en cuanto a la experiencia de cada participante, sino sólo las puntuaciones medias de los cuestionarios obtenidos de forma anónima y calculadas tras evaluar la calidad de los tejidos y la percepción de los procedimientos fonocirúrgicos. Elegimos estas técnicas quirúrgicas porque representan importantes procedimientos de fonocirugía en la laringología moderna.

		Thiel	Formalina	Valor <i>p</i>
Percepción de la calidad de la cuerda vocal con respecto a la "in vivo"	Rigidez de la CV	5(5-5)	2 (2-2)	<0.001
	Percepción de la palpación de la apófisis vocal	5 (4-5)	2 (1-3)	0.002
	Color de la CV	4 (4-4)	2 (2-3)	0.005
	Movilidad real de la ACA	5 (4-5)	2 (1-2.25)	<0.001
Procedimientos				
Creación del microcolgajo	Facilidad para separar el plano tisular	5 (4-5)	2 (1-2)	<0.001
	Efectividad en el abordaje del espacio de Reinke	5 (4-5)	1 (1-2)	<0.001
Laringoplastia de inyección por vía endoscópica	Sensación del paso de la aguja a través de la MTA	5 (4-5)	2 (1-2)	<0.001
	Percepción de aumento de volumen después de inyección	5 (4,75-5)	2 (1.75-3)	0.002
Laringoplastia de inyección por vía externa	Sensación del paso de la aguja a través de la MTH	5 (4-5)	1,5 (1-2)	<0.001
	Percepción de aumento de volumen después de la inyección	5 (4-5)	2 (1.75-2.25)	<0.001

Tabla 4. Aspectos post-simulación que los participantes evaluaron en ambos modelos de conservación laríngea. CV: cuerda vocal, ACA: Articulación cricoaritenoides, MTA: Músculo tiroaritenoides, MTH: membrana tirohioidea

En relación a la percepción de la calidad de la cuerda vocal con respecto a la real, los participantes describen las laringes Thiel como extremadamente móvil (casi real) puntuando 5 (5-5) su experiencia al deprimir o palpar la cuerda vocal que evalúa su rigidez, en cambio, en laringes embalsamadas en formalina la palpación era extremadamente insatisfactoria 2 (2-2), es decir, la rigidez de la cuerda vocal impedía su depresión al momento de palparla con los microinstrumentos, obteniendo una significancia estadística de $p < 0,001$. Estos mismos hallazgos fueron encontrados en las cuerdas vocales de laringes en Thiel, en relación a su percepción tras palpar el

aritenoides, específicamente su apófisis vocal (5 (4-5)), color (4 (4-4)) y movilidad de la ACA poniendo de manifiesto la experiencia casi como “real” recogida en los cuestionarios. Cuando evaluamos estos parámetros en laringes embalsamadas en formalina el promedio fue de 2 (1-3), es decir, una experiencia extremadamente insatisfactoria, ya que la rigidez y la palpación de la apófisis vocal limitaba la experiencia como poco similar a la real. Así mismo, el color de la cuerda vocal lo definen como pálido, extremadamente insatisfactorio y poco real (2 (2-3)) con $p < 0,005$. Finalmente con respecto a la movilidad de la ACA en laringes en formalina la consideraron extremadamente insatisfactoria (rígida) con $p < 0,001$.

Con respecto a la realización de los procedimientos fonoquirúrgicos, al realizar el levantamiento del microcolgajo las incisiones se hacían en la superficie laterosuperior de la cuerda vocal derecha paralela al borde vibratorio y en laringes en Thiel el grado de separación de los tejidos con respecto a cuando se realiza en vivo se calificó como extremadamente satisfactoria, puntuando 5 (4-5), es decir, se demuestra la facilidad para separar y crear un plano de disección entre el epitelio y la lesión siendo posible separar la mucosa superficial, abordando el espacio de Reinke y preservando el ligamento vocal que podía verse profundamente tras el uso del microelevador de forma similar a la disección intraquirúrgica, a diferencia del modelo laríngeo en formalina que se puntuó con 2 (1-2) con $p < 0,001$, es decir, la cuerda vocal rígida impidió una disección más profunda, alterando el plano correcto de disección (espacio de Reinke) y la capacidad de poder extraer la lesión simulada. En laringes embalsamadas en formalina, la rigidez de la mucosa da como resultado una elevación en un plano más profundo, impidiendo diferenciar el plano correcto de disección y su capacidad de preservar el borde vibratorio de la cuerda vocal. En general, la mucosa era más gruesa que en la laringe en Thiel impidiendo completar el microcolgajo y la exéresis de la lesión simulada.

Para las laringoplastias por inyección se usó un material cuya mezcla con el espesante alcanzaba una viscosidad similar a la de la hidroxapatita de calcio, que es actualmente uno de los compuestos más usados para la inyección en estos procedimientos; así mismo, se usaron las agujas con el mismo calibre que en la práctica clínica para simular las condiciones reales intraoperatorias. Durante la investigación se tomaron fotografías de los procedimientos que se estaban realizando en ambos tipos de laringe.

Cuando se realiza la laringoplastia por inyección tanto vía endoscópica como externa se evaluaron la percepción al pasar la aguja en la cuerda vocal obteniendo una percepción extremadamente satisfactoria en laringes en Thiel (5 (4-5)) y en laringes en formalina fue inmanejable (2 (1-2)) con $p < 0,001$. Igualmente, en estas laringes la percepción de aumento de volumen después de la inyección es extremadamente satisfactoria (5 (4,75-5)).

Cuando la laringoplastia se realiza por vía endoscópica o vía externa en laringes en formalina se aprecia que al momento de realizar la inyección no se tiene una percepción del aumento de volumen de la cuerda vocal ($p < 0,02$) ni sensación real al pasar la aguja a través de la membrana tirohioidea o la cuerda vocal. En resumen, al evaluar la calidad de las cuerdas vocales, que incluye la valoración de la rigidez al momento de la palpación, color de la cuerda vocal, percepción de la apófisis vocal y movilidad pasiva de la articulación cricoaritenoides las puntuaciones globales fueron 5 (excelente) en Thiel y 2 (moderadas) para la formalina. Así mismo, al realizar los diferentes procedimientos de creación del microcolgajo, así como laringoplastia por inyección endoscópica y externa en las cuerdas vocales, las puntuaciones se calificaron como excelentes (5 (4-5)) en Thiel y moderadas (2 (1-2)) en formalina.

Después de la valoración exhaustiva de cada paso mediante los cuestionarios, en general, los participantes realizaron comentarios sobre la simulación fonoquirúrgica calificándola de "excelente" y favoreciendo las laringes de Thiel frente a las de formalina, con comentarios como "buena calidad de tejido" y "realismo" o "cuerdas vocales reales", estando todos de acuerdo en que la experiencia de simulación ayuda a desarrollar la coordinación ojo-mano, la destreza de los instrumentos fonoquirúrgicos (microtijeras, micropinzas, aguja de inyección) y las habilidades relacionadas con la escisión de lesiones epiteliales.

Por otra parte, cuando se realizó la disección cervical para la exéresis de las laringes humanas embalsamadas con el método de Thiel el aspecto exterior del cuello mostraba una coloración real, con mucosa a veces rojiza, en especial aquellas laringes cuyo cadáver había sido inyectado con látex de color rojo. Además, los músculos y las capas externas de las laringes se muestran suaves y resbaladizas, ligeramente grasosas. La laringe adopta una consistencia de poca firmeza, pero permite cortar los tejidos blandos de su alrededor con un bisturí afilado sin presionar. Su tejido adiposo subcutáneo de alrededor conserva su color amarillo y sus típicos lóbulos de grasa pequeños o grandes. Igualmente las fascias pueden identificarse como estructuras fuertes, plateadas y brillantes con orientación intacta de las fibras musculares, así como los espacios intermusculares donde se aprecian vasos y nervios. Así mismo, los ligamentos y estructuras endolaríngeas como bandas ventriculares, epiglotis conservan su elasticidad por lo que pueden movilizarse y desplazarse.

Además de los tejidos ya descritos, la calidad de la cuerda vocal fue de importancia decisiva para el desarrollo del entrenamiento fonoquirúrgico en especial al realizar la creación y elevación del microcolgajo. De este modo, pudimos encontrar que en todas las laringes Thiel las cuerdas vocales estaban preservadas de tal forma que pueden disecarse como en el entorno clínico manteniendo indemne el espacio de Reinke sin dañar el ligamento vocal. Esto no se pudo realizar con las laringes preservadas en

formalina donde no se mantiene el espacio de Reinke y por tanto el levantamiento del microcolgajo conllevaba al contacto o rotura del ligamento vocal.

Aunque el método de embalsamamiento se aplicó en las laringes humanas con la intención de valorar el tejido de las cuerdas vocales, las estaciones de trabajo laríngeo como la creación del microcolgajo y las laringoplastias por inyección bajo visión microscópica permitieron también simular las condiciones reales de la ergonomía intraquirúrgica, así mismo, las características típicas de la palpación clínica de estructuras laríngeas externas como la horquilla tiroidea o la membrana tirohioidea, permitieron poder simular con bastante realismo la laringoplastia por inyección vía externa incluso la exposición de las cuerdas vocales correspondía a la que se realiza de manera habitual permitiendo su identificación, palpación, y aumento de su volumen de forma progresiva observado de forma directa a través de la endolaringe. Así mismo, la sensación al momento del paso de la aguja a través de la estructuras laríngeas no condujo ningún tipo de resistencia similar al procedimiento real. Al igual que cuando se realiza el procedimiento en consultas, se podían realizar los movimientos anteroposterior y lateral de la aguja hasta localizar correctamente mediante visión directa la zona lateral del tercio medio de la cuerda vocal hasta aplicar la inyección del material de relleno.

Al final de cada uso, las laringes en Thiel o en formalina se almacenaron en un envase con su correspondiente solución de fijación para evitar que se secasen; así, el entrenamiento fonoquirúrgico podía continuar durante los días siguientes en las mismas condiciones sin ninguna presión de tiempo o putrefacción. Una vez finalizado el entrenamiento, las laringes humanas se conservaron para otros fines, como la enseñanza de disecciones anatómicas o se procedía a su descarte y cremación.

7 DISCUSIÓN

Con respecto a la fase I, los cadáveres humanos son particularmente útiles en el entrenamiento quirúrgico y han sido un pilar en el entrenamiento de muchas especialidades durante años, siendo considerados un ejemplo de simuladores de alta fidelidad, ofreciendo la anatomía más realista y mejorando la percepción del tejido sin la distracción del sangrado, a tal punto que los participantes sienten que están “realmente” operando^{24,25}. Cuando revisamos el uso de cadáveres embalsamados con el método de Thiel identificamos su escasa divulgación en el área de otorrinolaringología.

En los artículos seleccionados a estudio se describe la comparación de técnicas anestésicas en el campo cervical, demostrando la fidelidad de estos modelos para la disección anatómica del cuello, mejor preservada que en cadáveres frescos⁷⁴. Benkhadra recomendó cadáveres embalsamados con Thiel como un modelo realista y “casi vivo” para entrenar la anestesia regional guiada por ultrasonido en el cuello porque la visibilidad del músculo esternocleidomastoideo y la glándula tiroides tras insertar la aguja era mejor y la sensación de “pop” al atravesar los nervios fueron significativamente más frecuentes en los cadáveres embalsamados con Thiel que en los cadáveres frescos⁶⁷.

En base a este estudio, Eisma comparó el entrenamiento en cirugía tiroidea abierta en cadáveres en Thiel y en formalina evaluando la calidad del tejido, la percepción al realizar la disección cervical, la identificación de estructuras anatómicas y el olor concluyendo que el modelo embalsamado en Thiel es más realista⁷⁴. Esta misma flexibilidad para el cuello y la apertura oral lo ha aprovechado Hozle y col. en el aprendizaje de la técnica de colocación de implantes dentales y otras cirugías orales con amplia aceptación por la similitud real del tacto de la mucosa, hueso y estructuras nerviosas del hueso maxilar⁷⁵.

En el campo de la otocirugía, Feigl usó 96 huesos temporales para entrenar la neurectomía transmeatal destacando la importancia del entrenamiento previo en técnicas complejas otoquirúrgicas, y apreciando que el embalsamamiento Thiel le llevó a obtener resultados excelentes con una retracción y consistencia de los tejidos similar a la del vivo⁷⁶. Guignard también realizó estudios de simulación otoquirúrgica con cabezas humanas embalsamadas en Thiel como modelo alternativo para el estudio de la mecánica del oído medio posterior a su estimulación a través de conducción ósea ya

que la movilidad de los huesecillos con respecto al promontorio es idéntica, así como la preservación de las estructuras del oído interno y del órgano vestibular⁷⁷. Stieger estudió la movilidad de la membrana timpánica, ventana oval y estribo después de estimularlos acústicamente, destacando que los oídos preservados en Thiel presentan las mismas características biomecánicas del oído medio que el vivo o los conservados en fresco⁷⁸.

De manera similar se han estudiado cabezas humanas embalsamadas en Thiel para anatomía y las propiedades resonadoras de las fosas y senos paranasales realizando selectivamente cirugía sobre los ostium de drenaje sinusal y creación de colgajos pediculados intranasales abriendo el campo a la amplia variedad de procedimientos endoscópicos nasales y de base de cráneo que pueden realizarse en ellos^{79,80}.

Wolff establece que la flexibilidad de estos cadáveres los hace adecuados para procedimientos muy variados en el área de cabeza y cuello, así lo muestra su estudio que usa 30 cadáveres preservados en Thiel para diseñar colgajos libres microvascularizados, documentando la conservación de las finas estructuras vasculares destacando las condiciones realistas de los vasos y nervios de los colgajos en los que podían incluso semanas después llevar a cabo microsuturas^{81,82}.

También se han ensayado procedimientos traqueales demostrando las ventajas de usar estos cadáveres sobre animales para entrenar cricotiroidotomías donde los participantes tenían más probabilidades de realizar correctamente una cricotiroidotomía en el modelo cervical humano que en el canino, y esto se atribuyó a las diferencias anatómicas y puntos de referencia de la superficie⁷³.

La microcirugía endolaríngea representa una situación especialmente difícil y delicada que ha sido abordada históricamente mediante modelos de entrenamiento con animales, reconociéndose su uso extendido por su fidelidad y facilidad de obtención, sin embargo, los problemas asociados tradicionalmente a estos modelos animales pueden resolverse con la simulación en cadáveres humanos, mejorando el olor perturbador, las limitaciones éticas, entre otros que son menos preocupantes con el uso de cadáveres en Thiel⁷².

Con respecto a la fase II, este estudio representa la evaluación de la opinión de otorrinolaringólogos sobre el uso de laringes embalsamadas en Thiel en el entrenamiento fonocirúrgico. La precisión anatómica y la fidelidad de las propiedades

de las cuerdas vocales recibieron una alta calificación después de que los participantes completaran el plan de tareas del entrenamiento, refiriendo una mejora significativa en la confianza en sí mismos para las diferentes habilidades fonoquirúrgicas mediante la práctica, el ensayo y error de manera eficiente y segura.

De acuerdo con los estándares de formación española para el programa de residencia de otorrinolaringología, al final del período de formación, los residentes que se conviertan en especialistas deben haber dominado con soltura algunas habilidades básicas para el desarrollo de fonocirugía. Otros programas de residencia (como Anestesia o Medicina de Urgencias) incluyen también la opción de utilizar la simulación como herramienta de aprendizaje complementario en sus requisitos formativos nacionales^{83,77}. El uso de un laboratorio de hueso temporal ex vivo se ha reconocido desde hace mucho tiempo como un componente necesario del entrenamiento quirúrgico otológico y que por tanto son un recurso fácilmente disponible en muchos programas de residencia permitiendo a los participantes trabajar juntos o de manera independiente en un espacio apropiado donde pueden acoplar el microscopio quirúrgico disponible en la sala para iniciar su entrenamiento con instrumentos laríngeos y lograr la retroalimentación háptica con estos modelos⁸⁴.

Si bien muchas habilidades quirúrgicas se pueden lograr practicando directamente sobre el paciente, existe un acuerdo generalizado sobre la utilidad de la simulación antes de iniciar la primera fonocirugía de un caso clínico real, dado el miedo a incrementar los gastos en caso de complicaciones o la convicción de que procedimientos técnicos altamente exigentes como la creación del microcolgajo sólo pueda enseñarse en cursos específicamente organizados fuera del quirófano. Además, surgen dudas éticas de cuándo se deben practicar operaciones difíciles en un paciente vivo⁸³. En ese sentido, esta simulación fonoquirúrgica es particularmente desafiante porque el cirujano 1) tiene que comprender de manera integral la microarquitectura de la cuerda vocal y los diferentes componentes del tejido como requisito previo para la elevación exitosa del microcolgajo, 2) debe adquirir las habilidades necesarias para trabajar con instrumentos microquirúrgicos finos y 3) tiene que aprender destreza, tenacidad y paciencia para un tipo de cirugía que muchas veces no pertenece al espectro de su trabajo rutinario. Para cumplir con estos requisitos, el entrenamiento fonoquirúrgico debe cubrir todos los pasos y aspectos de la transferencia del

microcolgajo y permitir el trabajo práctico sin restricciones temporales, lo que no ocurre cuando se tiene un modelo de baja fidelidad anatómica o que deba usarse por un corto período de tiempo^{84,85}. Como hemos visto, la dificultad de estos procedimientos fonquirúrgicos en la que los errores pueden conducir a malos resultados fonatorios es ideal para la búsqueda de un modelo de entrenamiento que resulte .

Por este motivo, consideramos que éste es el primer estudio que utiliza cadáveres embalsamados con Thiel como modelo de entrenamiento para el manejo de las cuerdas vocales investigando la idoneidad y el realismo de este modelo de embalsamamiento en comparación con laringes humanas preservadas en formalina para enseñar habilidades esenciales de manejo fonquirúrgico. Nuestro estudio demuestra que las laringes Thiel puntúan mejor que laringes en formalina en todos los aspectos de la enseñanza de estos procedimientos y más específicamente, en la puntuación general de la la calidad de la cuerda vocal lo que pudiera llevar a considerarlo un modelo más realista en el entrenamiento fonquirúrgico.

Debido a que el levantamiento de microcolgajos fonquirúrgicos implica el aprendizaje mediante el estudio completo de la microanatomía de la cuerda vocal, las simulaciones de entrenamientos se han reportado utilizando mayoritariamente laringes animales frescas descongeladas⁴⁰. Evidentemente, estos modelos tienen ventajas y desventajas específicas. En laringes animales frescas, las estructuras anatómicas están bien conservadas, pero la anatomía no es idéntica a la humana, además, solo pueden usarse durante un período de tiempo limitado y pueden conllevar el riesgo de enfermedades infecciosas⁴¹. Por otro lado, las laringes humanas en formalina no están sujetas a un proceso de descomposición rápido, pero no proporcionan una calidad de tejido comparable a las condiciones clínicas. Las principales desventajas de la fijación con formalina son la rigidez y la coloración antinatural de los tejidos. Además, las estructuras finas, como las cuerdas vocales, cuyo conocimiento es decisivo para la elevación del colgajo, no se preserva adecuadamente⁸⁰.

La suavidad de los tejidos y las movilidad de las articulaciones en la laringe es un factor importante para la simulación fonquirúrgica. Niveles relativamente altos de formalina endurecen los tejidos y se ha descubierto que afectan gravemente la calidad del tejido blando cadavérico, y en la laringe que está compuesta de articulaciones, cartílagos y

músculos, tiene un efecto directo sobre la flexibilidad articular. El formaldehído actúa reticulando químicamente varias proteínas mediante la inserción de un puente de metileno (-CH₂-), lo que da como resultado una acción de fijación y de oscurecimiento del tejido. El método de embalsamamiento de Thiel, tiene aproximadamente 0,6% de formaldehído por lo que mantiene una flexibilidad articular comparable a la de los cadáveres frescos^{71,72}.

Los cadáveres en Thiel también son ideales para probar y ajustar nuevos enfoques quirúrgicos y se han utilizado en todas las áreas médicas incluso para probar la viabilidad de técnicas quirúrgicas innovadoras⁸². Por ejemplo, Fessel y col. describieron cómo investigar la biomecánica de los tendones musculares, mientras que Hassan evaluó la viabilidad de la disección mediastinoscópica de los ganglios linfáticos subaórticos y traqueobronquiales, utilizando una nueva vía de acceso^{83,85,86}.

Sin embargo, el método de embalsamamiento de Thiel descrito aquí proporciona las condiciones adecuadas para la disección tanto macroscópica como microscópica y, por lo tanto, permite por primera vez realizar una maniobra de creación de microcolgajo completa con exéresis de una lesión fonocirúrgica simulada en cuerdas vocales que preservan el espacio de Reinke y el ligamento vocal profundo en la mucosa de la cuerda vocal. Esta combinación de aspectos macroscópicos y microscópicos mejora la comprensión de la anatomía de la cuerda vocal y permite la simulación de otros procedimientos como para, por ejemplo, el tratamiento de la insuficiencia glótica mediante las laringoplastias por inyección. Debido a la fijación de estas laringes, el tiempo de disección no está limitado por procesos de descomposición, por lo que todos los microcolgajos o laringoplastias por inyección se realizaron en una atmósfera de trabajo cómoda. De esta forma, podríamos comparar las propiedades específicas de cada tarea fonocirúrgica, ayudando a los participantes de la simulación a excluir o favorecer la creación de nuevas tareas con respecto a la dificultad de los procedimientos que se pueda esperar⁸⁵.

El entrenamiento en cadáveres de Thiel son una buena solución para superar la escasez de cadáveres congelados frescos y fijados tradicionalmente y debe considerarse como una opción alternativa para los educadores que diseñan sesiones de entrenamiento quirúrgico. La simulación de fonocirugía que se ha establecido con éxito en algunos centros se basa exclusivamente en modelos laríngeos que utilizan materiales

aloplásticos, en su mayoría láminas de silicona, laringes acrílicas, animales (de cerdo o perro), o programas sobre animales vivos, casi siempre cerdos⁸⁵. Especialmente trabajar con animales vivos proporciona condiciones realistas comparables a las del entorno clínico, pero, aparte del hecho de que estos animales tienen que ser sacrificados, este tipo de ejercicio produce costos relativamente altos, y a menudo se encuentran con la desaprobación del público. Así mismo, la adquisición de habilidades manuales para realizar inyecciones laríngeas transcervicales no suele priorizarse durante la formación en otorrinolaringología, por tanto, brindar instrucción y capacitación a los residentes y becarios para que realicen inyecciones laríngeas transcervicales puede ser un desafío, especialmente en la actualidad donde las horas de trabajo están restringidas para los residentes. La dificultad inherente en la enseñanza de una técnica que se basa en la retroalimentación táctil y auditiva en pacientes despiertos y a menudo ansiosos, combinada con un número limitado de oportunidades durante el entrenamiento clínico, crea la necesidad de un modelo de simulación para aumentar la confianza del otorrinolaringólogo con el procedimiento⁸⁶.

Amin desarrolló un modelo de simulación de inyección laríngea transcervical que proporcionaba retroalimentación auditiva en tiempo real cuando la aguja se había colocado correctamente dentro de músculos laríngeos específicos⁸⁴. La retroalimentación táctil realista se logró mediante la creación de un marco laríngeo rígido de silicona que simuló el marco cartilaginoso y la retroalimentación auditiva se simuló mediante la guía electromiográfica durante la inyección transcervical al aplicar toxina botulínica. Los resultados demostraron niveles de confianza significativamente mejores para los residentes de otorrinolaringología que realizan inyecciones de músculo tiroaritenideo transcervical después de usar el modelo⁸³.

De esa misma forma, se han fabricado un entrenador de inyección laríngea transcervical de bajo costo utilizando un rollo de papel higiénico con un globo largo y delgado insertado a través de él para que parecieran cuerdas vocales. Colocaron cartón en el rollo para que actuara como cartílago tiroideo, y utilizaron una brida como anillo cricoides agregando guata y tela para simular el tejido superpuesto de modo que los residentes tuvieran que palpar los puntos de referencia. Cada modelo cuesta alrededor de 1€ y, debido a que tienen 2 cuerdas vocales, se pueden usar para 2 inyecciones. Los residentes recibieron un folleto con instrucciones para practicar la inyección de las

cuerdas vocales y luego realizaron la inyección con yogur diluido. Con este modelo, no hubo cambios en la confianza percibida antes ni después de la simulación, sin embargo, los residentes afirmaron que dicha simulación les ayudaría a mejorar su confianza y por tanto lo consideran un buen método de aprendizaje.

Amin y col. describieron un entrenador práctico que utilizó laringes de cadáveres frescos para simular técnicas de inyección transoral. Para la simulación de microlaringoscopia en suspensión, crearon un soporte de laringe que permitiría fijar la laringe con sutura en el extremo distal de un laringoscopio. Luego, se podría usar un endoscopio de 0º o un microscopio para completar la simulación. Para esta técnica transoral, utilizaron un maniquí de intubación con una vía aérea superior permeable. Posteriormente quitaron la laringe del maniquí y colocaron una laringe de cadáver en el cuello para finalmente pasar un videoendoscopio a través de la nariz del maniquí y proyectar la imagen en un monitor. Los participantes mejoraron significativamente su habilidad para la inyección de las cuerdas vocales⁸⁶.

Una de las ventajas de nuestra simulación fonquirúrgica es que cada participante ha realizado de forma completa cada uno de los procedimientos en cada modelo laríngeo. La única desventaja de la técnica aquí descrita es que el procedimiento de fijación necesita hasta 6 meses y por lo tanto produce costos de procesamiento relativamente altos; además, el almacenamiento no es posible junto con cadáveres embalsamados con formalina, por lo que son necesarios recipientes separados.

Tanto los resultados obtenidos de forma cualitativa (cuerda vocal después de la técnica del microcolgajo) como los cuantitativos (mayor volumen de cuerda vocal) habría que validarlos como habilidades fonquirúrgicas básicas para el entrenamiento de aquellos que quieran dedicarse a la laringología. Con respecto al material usado en nuestra simulación para la inyección de las cuerdas vocales, éste tiene una viscosidad similar a la hidroxiapatita de calcio que es uno de los materiales actualmente usado para procedimientos de laringoplastia por inyección en el tratamiento de la insuficiencia glótica, otros estudios han realizado simulación usando mezcla de gelatina hasta llegar a una consistencia parecida⁴⁰.

La literatura que describe simulación en el área de otología, establece que los pacientes operados por residentes eran más propensos a las secuelas eméticas que los

operados por especialistas, y la tasa de curación de las membranas timpánicas en pacientes operados por residentes frente a especialistas fue del 78% y 95%, respectivamente⁷⁴. Un estudio reciente del nivel de experiencia en estapedectomía ha demostrado que los cirujanos con menos experiencia tienen más probabilidades de desplazar la prótesis del estribo durante la inserción⁸². Estos estudios refuerzan el hecho de que las experiencias operativas reales aumentan la eficiencia y los resultados. Para lograr este fin, Dailey y col. han diseñado estaciones de entrenamiento laríngeo que ayudan al cirujano a resolver los detalles ergonómicos y técnicos fuera del quirófano mediante el uso de materiales baratos permitiendo una plataforma física sobre la que se podía montarse una laringe humana o animal manteniendo la preservación máxima del tejido al utilizar las laringe, a veces difíciles de conseguir. Esta estación es versátil y óptimamente construida para la simulación de cirugía laríngeo con menos de \$100, por lo que actualmente es usada en todo Estados Unidos pues contempla un plan de estudios de formación más estandarizado, con la evaluación de tareas específicas, como se ve en la formación laparoscópica en cirugía general o urológica^{30,85}.

Es importante destacar que existen limitaciones en nuestro estudio, por ejemplo, primero, no fue posible cegar a los participantes con respecto al tipo de modelo. En segundo lugar, no existe un método universalmente aceptado o validado para medir la idoneidad o el realismo de un modelo laríngeo. Debido a que necesitábamos confiar en evaluaciones subjetivas, reclutamos deliberadamente participantes con poca experiencia. La literatura no sugiere que número de procedimientos fonoquirúrgicos se requieren aproximadamente para lograr una fase de meseta en esta habilidad, por tanto nuestros participantes tenían conocimiento relativo de las técnicas a realizar, aunque se les explicaron debidamente cada una de ellas antes de iniciar el entrenamiento. La evaluación de idoneidad y realismo de los participantes se midió mediante una escala de Likert de elaboración propia lo que contrasta con otros estudios, donde utilizaron una escala de calificación verbal similar y demostraron que esta escala es útil para revelar diferencias entre modelos de vías respiratorias^{87,89}. Además, escalas similares se utilizan abundantemente en otros campos de la ciencia para la cuantificación de la evaluación subjetiva, y estas puntuaciones están bien validadas para este propósito. Los ejemplos incluyen la evaluación subjetiva del dolor y numerosas escalas en psicología⁸⁶.

En tercer lugar, no hubo una evaluación sumativa de las habilidades y el desempeño, debido en parte a que los participantes eran nuevos en el concepto de simulación, limitándose así la capacidad de documentar la mejoría de manera objetiva. También podríamos considerar una posible limitación la introducción de sesgos a través de la charla introductoria. En su caso, será mínimo ya que la conferencia tuvo un carácter estrictamente informativo sobre la técnica quirúrgica y no incluyó ningún favoritismo hacia ninguna de las técnicas de embalsamamiento durante la misma.

En cuarto lugar, el tamaño de la muestra fue pequeño y puede no ser representativo de la población general de residentes de otorrinolaringología.

En quinto lugar, tampoco hubo seguimiento en el tiempo, es decir, este proyecto presenta resultados inmediatos, cuando las puntuaciones son más altas y no se ha realizado un seguimiento a largo plazo de la autopercepción de la confianza ni se evaluó la retención de conocimientos o habilidades en el tiempo.

Por último lugar, tampoco se contempló, por la naturaleza de la realización prolongada en el tiempo, la realización de procedimientos en laringes humanas congeladas en fresco, que como hemos señalado mantienen buenas propiedades biomecánicas pero no se pueden usar de forma indefinida.

Así mismo, también conviene destacar que este es un estudio de validación instantáneo basado en la opinión de otorrinolaringólogos jóvenes, por lo que no proporciona datos objetivos sobre las propiedades del tejido.

Sin embargo, los cirujanos expertos y capacitados son los usuarios finales potenciales y por tanto consideramos primordial poder evaluar la opinión de participantes jóvenes y con poca experiencia. Se siguió el mismo enfoque durante los grupos focales, durante los cuales no se expresó ningún favoritismo hacia los cadáveres embalsamados blandos y se pidió a los participantes que consideraran tanto las ventajas como las desventajas de la simulación cadavérica.

Tener un plan de estudio nacional estándar para mejorar las habilidades en fonocirugía es muy deseable. Nuestra propuesta sería incluir la acreditación previa del modelo cadavérico (con laringes humanas embalsamadas en Thiel) antes de realizar fonocirugía en pacientes. No encontramos descripciones previas de simulación de entrenamiento

laríngeo con este tipo de laringes, por tanto, consideramos necesario más estudios para validar su utilización como “gold standard” en el entrenamiento de cuerdas vocales, así como sus aplicaciones anatómicas y quirúrgicas.

Si bien el entrenamiento en laringes en Thiel puede parecer inicialmente muy costoso, la realidad es que en los centros que cuentan con la infraestructura para embalsamar con el método de Thiel, el costo no es tan alto, especialmente dada la posibilidad de poder realizar varios procedimientos en el mismo cadáver⁸⁴. En nuestra opinión, el método de Thiel ofrece una oportunidad para que los cirujanos practiquen técnicas fonoquirúrgicas complejas, lo que dará como resultado una curva de aprendizaje más corta y mejores resultados en términos de morbilidad y mortalidad. Por tanto, creemos que tanto las sociedades científicas como la industria deberían participar en el desarrollo de este aspecto de la formación de un cirujano.

8 CONCLUSIONES

1. El método de embalsamamiento de Thiel es poco conocido en el área de otorrinolaringología, con ninguna descripción previa de su uso en laringología y/o el entrenamiento fonoquirúrgico.
2. Las laringes humanas embalsamadas con el método de Thiel mantienen la flexibilidad de las cuerdas vocales, lo que representa un modelo idóneo para practicar y reproducir el entrenamiento de procedimientos endolaríngeos sin los riesgos de contaminación, variación anatómica o rigidez de otros modelos.
3. El método de embalsamamiento de Thiel en laringes humanas permite preservar las características reales de las cuerdas vocales necesarias para la simulación de fonocirugía.
4. El entrenamiento fonoquirúrgico con laringes humanas embalsamadas en Thiel permite reproducir una configuración similar a la situación intraquirúrgica real.

9 BIBLIOGRAFÍA

1. Céruse P, Ltaief-Boudrigua A, Buiret G, Cosmidis A, Tringali S. Anatomía descriptiva, endoscópica y radiológica de la laringe. EMC - Otorrinolaringología. 2012;41(3):1-26.
2. Suárez Nieto C. Tratado de otorrinolaringología y cirugía de cabeza y cuello. Madrid: Editorial Médica Panamericana; 2007.
3. Nuñez F, Cobeta I. Patología de la voz. Marge Books; 2013.
4. Noordzij J, Ossoff R. Anatomy and Physiology of the Larynx. Otolaryngologic Clinics of North America. 2006;39(1):1-10.
5. Rouviere H, Delmas A. Anatomía humana descriptiva, topográfica y funcional. I, Cabeza y cuello. Barcelona: Masson; 1999.
6. Testut L, Latarjet A. Tratado de anatomia humana. Barcelona: Salvat; 1990.
7. Rosen CA, Simpson CB. Operative Techniques in Laryngology. New York, NY: Springer; 2008.
8. Reidenbach MM. Anatomical bases of glottic widening surgery related to arytenoidectomy. Clin Anat 1999;12:94–102.
9. Bhattacharyya A, Nerukar NK, editors. Laryngology. Delhi, India: Thieme Publishers Delhi; 2014.
10. Windisch G, Hammer GP, Prodinger PM, Friedrich G, Anderhuber F. The functional anatomy of the cricothyroid joint. Surg Radiol Anat 2010;32:135–9.
11. Probst KX, Schon Ybarra MA, Kashima H, Crosby RW. Topography and interactions of the arytenoid and cricoid articular facets: implications for vocal process positional shifts. Clin Anat 2004;17:206–13.
12. Hirano M. Morphological Structure of the Vocal Cord as a Vibrator and its Variations. Folia Phoniatica et Logopaedica. 1974;26(2):89-94.
13. Minoru Hirano, Kiminori Sato, Tadas. Fibroblasts in Human Vocal Fold Mucosa. Acta Oto-Laryngologica. 1999;119(2):271-276.

14. Sanabria, J. Fisiología de la voz. Fonolaringología. Barcelona: Amplifón Ibérica; 2014.
15. Verma S, Dailey S, McMurray J, Jiang J, McCulloch T. Implementation of a program for surgical education in laryngology. *The Laryngoscope*. 2010;120(11):2241-2246.
16. Sataloff R, Spiegel J, Heuer R, Baroody M, Emerich K, Hawkshaw M et al. Laryngeal mini-microflap: A new technique and reassessment of the microflap saga. *Journal of Voice*. 1995;9(2):198-204.
17. Courey M, Garrett C, Ossoff R. Medial Microflap for Excision of Benign Vocal Fold Lesions. *The Laryngoscope*. 1997;107(3):340-344.
18. Courey MS, Stone RE, Gardner GM, Ossoff RH. Endoscopic vocal fold microflap: a three-year experience. *Ann Otol Rhino Laryngol* 1995;104:267-73.
19. Courey M. Injection laryngoplasty. *Otolaryngologic Clinics of North America*. 2004;37(1):121-138.
20. O'Leary M, Grillone G. Injection Laryngoplasty. *Otolaryngologic Clinics of North America*. 2006;39(1):43-54.
21. Rosenthal L, Benninger M, Deeb R. Vocal Fold Immobility: A Longitudinal Analysis of Etiology Over 20 Years. *The Laryngoscope*. 2007;117(10):1864-1870.
22. King J, Simpson C. Modern injection augmentation for glottic insufficiency. *Current Opinion in Otolaryngology & Head and Neck Surgery*. 2007;15(3):153-158.
23. Madden L, Rosen C. Evaluation of Vocal Fold Motion Abnormalities: Are We All Seeing the Same Thing?. *Journal of Voice*. 2017;31(1):72-77.
24. Windsor J. Role of simulation in surgical education and training. *ANZ Journal of Surgery*. 2009;79(3):127-132.
25. Scalese R, Obeso V, Issenberg S. Simulation Technology for Skills Training and Competency Assessment in Medical Education. *Journal of General Internal Medicine*. 2007;23(S1):46-49.

26. Satava R. Accomplishments and challenges of surgical simulation. *Surgical Endoscopy*. 2001;15(3):232-241.
27. Van Nortwick S, Lendvay T, Jensen A, Wright A, Horvath K, Kim S. Methodologies for establishing validity in surgical simulation studies. *Surgery*. 2010;147(5):622-630.
28. Dell'Era V, Garzaro M, Carengo L, Ingrassia P, Valletti P. An innovative and safe way to train novice ear nose and throat residents through simulation: the SimORL experience. *Acta Otorhinolaryngologica Italica*. 2020;40(1):19-25.
29. Musbahi O, Aydin A, Al Omran Y, Skilbeck C, Ahmed K. Current Status of Simulation in Otolaryngology: A Systematic Review. *Journal of Surgical Education*. 2017;74(2):203-215.
30. Dailey S, Kobler J, Zeitels S. A Laryngeal Dissection Station: Educational Paradigms in Phonosurgery. *The Laryngoscope*. 2004;114(5):878-882.
31. Shah M, Johns M, Statham M, Klein A. Assessment of phonomicrosurgical training in otolaryngology residencies: A resident survey. *The Laryngoscope*. 2013;123(6):1474-1477.
32. BOE.es - Documento BOE-A-2007-9411 [Internet]. [citado 12 de septiembre de 2020]. Disponible en: <https://www.boe.es/buscar/doc.php?id=BOE-A-2007-9411>.
33. Burns J, Adkins L, Dailey S, Klein A. Simulators for Laryngeal and Airway Surgery. *Otolaryngologic Clinics of North America*. 2017;50(5):903-922.
34. Holliday M, Bones V, Malekzadeh S, Grant N. Low-cost modular phonosurgery training station: Development and validation. *The Laryngoscope*. 2015;125(6):1409-1413.
35. Klein A, Gross J. Development and validation of a high-fidelity phonomicrosurgical trainer. *The Laryngoscope*. 2016;127(4):888-893.

36. Fleming J, Kapoor K, Sevdalis N, Harries M. Validation of an operating room immersive microlaryngoscopy simulator. *The Laryngoscope*. 2012;122(5):1099-1103.
37. Contag S, Klein A, Blount A, Johns M. Validation of a laryngeal dissection module for phonomicrosurgical training. *The Laryngoscope*. 2009;119(1):211-215.
38. Garrett C, Coleman J, Reinisch L. Comparative Histology and Vibration of the Vocal Folds: Implications for Experimental Studies in Microlaryngeal Surgery. *The Laryngoscope*. 2000;110(5):814-824.
39. Ghirelli M, Mattioli F, Federici G, Ferri G, Malagoli A, Trebbi M et al. Ex Vivo Porcine Larynx Model for Microlaryngoscopy Laryngeal Surgery: Proposal for a Structured Surgical Training. *Journal of Voice*. 2020;34(4):629-635.
40. Jiang J, Raviv J, Hanson D. Comparison of the Phonation-Related Structures among Pig, Dog, White-Tailed Deer, and Human Larynges. *Annals of Otolaryngology, Rhinology & Laryngology*. 2001;110(12):1120-1125.
41. Dedmon M, Paddle P, Phillips J, Kobayashi L, Franco R, Song P. Development and Validation of a High-Fidelity Porcine Laryngeal Surgical Simulator. *Otolaryngology–Head and Neck Surgery*. 2015;153(3):420-426.
42. Nasser Kotby M, Wahba H, Kamal E, El-Makhzangy A, Bahaa N. Animal Model for Training and Improvement of the Surgical Skills in Endolaryngeal Microsurgery. *Journal of Voice*. 2012;26(3):351-357.
43. Klockars T, Kinnari T. An affordable model for endolaryngeal phonomicrosurgery: Chicken wings and foam pipe insulation tube. *The Laryngoscope*. 2014;124(8):1906-1908.
44. Effat K. The laryngeal dissection laboratory. *The Journal of Laryngology & Otolaryngology*. 2005;119(12):981-984.
45. Nixon I, Palmer F, Ganly I, Patel S. An integrated simulator for endolaryngeal surgery. *The Laryngoscope*. 2011;122(1):140-143.

46. Paczona R. A cadaver larynx holder for teaching laryngomicrosurgery. *The Journal of Laryngology & Otology*. 1997;111(1):56-57.
47. Gilbody J, Prasthofer A, Ho K, Costa M. The use and effectiveness of cadaveric workshops in higher surgical training: a systematic review. *The Annals of The Royal College of Surgeons of England*. 2011;93(5):347-352.
48. Chai D, Naunton-Morgan R, Hamdorf J. Fresh frozen cadaver workshops for general surgical training. *ANZ Journal of Surgery*. 2019;89(11):1428-1431.
49. Mohamed A, McCulloch T. A Larynx Holder: A Device for Training in Microlaryngeal Surgery. *The Laryngoscope*. 2004;114(6):1128-1129.
50. Dailey S, Verma S. *Laryngeal dissection and surgery guide*. New York: Thieme; 2013.
51. Hayashi S, Naito M, Kawata S, Qu N, Hatayama N, Hirai S et al. History and future of human cadaver preservation for surgical training: from formalin to saturated salt solution method. *Anatomical Science International*. 2015;91(1):1-7.
52. Balta JY, Cronin M, Cryan JF, O'Mahony SM. Human preservation techniques in anatomy: A 21st century medical education perspective. *Clin Anat*. 2015 Sep;28(6):725-34.
53. Brenner E. Human body preservation - old and new techniques. *Journal of Anatomy*. 2014;224(3):316-344.
54. Thiel W. An arterial substance for subsequent injection during the preservation of the whole corpse. *Ann Anat* 1992;174:197-200.
55. Thiel W. The preservation of the whole corpse with natural color. *Ann Anat* 1992;174:185-95.
56. Eisma R, Lamb C, Soames R. From formalin to thiel embalming: What changes? One anatomy department's experiences. *Clin Anat* 2013; 26: 564-71.
57. Eisma R, Wilkinson T. From "Silent Teachers" to Models. *PLoS Biology*. 2014;12(10):e1001971.

58. Benkhadra M, Gérard J, Genelot D, Trouilloud P, Girard C, Anderhuber F et al. Is Thiel's embalming method widely known? A world survey about its use. *Surg Radiol Anat* 2010; 33: 359-63.
59. Ottone N, Vargas C, Fuentes R, del Sol M. Walter Thiel's Embalming Method: Review of Solutions and Applications in Different Fields of Biomedical Research. *International Journal of Morphology*. 2016;34(4):1442-1454.
60. Jaung R, Cook P, Blyth P. A comparison of embalming fluids for use in surgical workshops. *Clin Anat* 2011; 24: 155-61.
61. Hunter A, Eisma R, Lamb C. Thiel embalming fluid-A new way to revive formalin-fixed cadaveric specimens. *Clin Anat* 2014; 27: 853-5.
62. Hohmann E, Keough N, Glatt V, Tetsworth K, Putz R, Imhoff A. The mechanical properties of fresh versus fresh/frozen and preserved (Thiel and Formalin) long head of biceps tendons: A cadaveric investigation. *Annals of Anatomy - Anatomischer Anzeiger*. 2019;221:186-191.
63. Fessel G, Frey K, Schweizer A, Calcagni M, Ullrich O, Snedeker J. Suitability of Thiel embalmed tendons for biomechanical investigation. *Annals of Anatomy - Anatomischer Anzeiger*. 2011;193(3):237-241
64. Munirama S, Satapathy A, Schwab A, Eisma R, Corner G, Cochran S et al. Translation of sonoelastography from Thiel cadaver to patients for peripheral nerve blocks*. *Anaesthesia*. 2012;67(7):721-728.
65. Eisma R, Gueorguieva M, Immel E, Toomey R, Mcleod G, Soames R et al. Liver displacement during ventilation in Thiel embalmed human cadavers – a possible model for research and training in minimally invasive therapies. *Minimally Invasive Therapy & Allied Technologies*. 2013;22(5):291-296.
66. Hassan S, Eisma R, Malhas A, Soames R, Harry L. Surgical simulation flexor tendon repair using Thiel cadavers: a comparison with formalin embalmed cadavers and porcine models. *Journal of Hand Surgery (European Volume)*. 2014;40(3):246-249.

67. Benkhadra M, Faust A, Ladoire S, Trost O, Trouilloud P, Girard C et al. Comparison of fresh and Thiel's embalmed cadavers according to the suitability for ultrasound-guided regional anesthesia of the cervical region. *Surgical and Radiologic Anatomy*. 2009;31(7):531-535.
68. Cabello R, González C, Quicios C, Bueno G, García J, Arribas A et al. An Experimental Model for Training in Renal Transplantation Surgery With Human Cadavers Preserved Using W. Thiel's Embalming Technique. *Journal of Surgical Education*. 2015;72(2):192-197.
69. Stefanidis D, Yonce T, Green J, Coker A. Cadavers versus pigs: Which are better for procedural training of surgery residents outside the OR?. *Surgery*. 2013;154(1):34-37.
70. Healy S, Rai B, Biyani C, Eisma R, Soames R, Nabi G. Thiel Embalming Method for Cadaver Preservation: A Review of New Training Model for Urologic Skills Training. *Urology*. 2015;85(3):499-504.
71. Wilke H, Werner K, Häussler K, Reinehr M, Böckers T. Thiel-fixation preserves the non-linear load–deformation characteristic of spinal motion segments, but increases their flexibility. *Journal of the Mechanical Behavior of Biomedical Materials*. 2011;4(8):2133-2137.
72. Benkhadra M, Bouchot A, Gérard J, Genelot D, Trouilloud P, Martin L et al. Flexibility of Thiel's embalmed cadavers: the explanation is probably in the muscles. *Surgical and Radiologic Anatomy*. 2010;33(4):365-368.
73. Von Elm E, Altman D, Egger M, Pocock S, Gøtzsche P, Vandenbroucke J. The Strengthening the Reporting of Observational Studies in Epidemiology (STROBE) statement: guidelines for reporting observational studies. *The Lancet*. 2007;370(9596):1453-1457.
74. Eisma R, Mahendran S, Majumdar S, Smith D, Soames R. A comparison of Thiel and formalin embalmed cadavers for thyroid surgery training. *The Surgeon*. 2011;9(3):142-146.

75. Hölzle F, Franz E, Lehmbrock J, Weihe S, Teistra C, Deppe H et al. Thiel Embalming Technique: A Valuable Method for Teaching Oral Surgery and Implantology. *Clinical Implant Dentistry and Related Research*. 2009;14(1):121-126.
76. Feigl G, Kos I, Anderhuber F, Guyot JP, Fasel J. Development of surgical skill with singular neurectomy using human cadaveric temporal bones. *Ann Anat*. 2008;190(4):316–23.
77. Guignard J, Stieger C, Kompis M, Caversaccio M, Arnold A. Bone conduction in Thiel-embalmed cadaver heads. *Hearing Research*. 2013;306:115-122.
78. Stieger C, Candreia C, Kompis M, Herrmann G, Pfiffner F, Widmer D et al. Laser Doppler Vibrometric Assessment of Middle Ear Motion in Thiel-Embalmed Heads. *Otology & Neurotology*. 2012;33(3):311-318.
79. Havel M, Ertl L, Bauer D, Schuster M, Stelter K, Sundberg J. Resonator properties of paranasal sinuses: preliminary results of an anatomical study. *Rhinology*. 2014;52(2):178–82.
80. Gras-Cabrerizo J, Gras-Albert J, Monjas-Canovas I, García-Garrigós E, Montserrat-Gili J, Sánchez del Campo F et al. Colgajos pediculados procedentes de la arteria esfenopalatina: estudio anatómico y quirúrgico. *Acta Otorrinolaringológica Española*. 2014;65(4):242-248.
81. Wolff K, Fichter A, Braun C, Bauer F, Humbs M. Flap raising on pulsatile perfused cadaveric tissue: A novel method for surgical teaching and exercise. *Journal of Cranio-Maxillofacial Surgery*. 2014;42(7):1423-1427.
82. Wolff K-D, Kesting M, Mücke T, Rau A, Hölzle F. Thiel embalming technique: a valuable method for microvascular exercise and teaching of flap raising. *Microsurgery*. 2008;28(4):273–8.
83. Awad Z, Patel B, Hayden L, Sandhu G, Tolley N. Simulation in laryngology training; what should we invest in? Our experience with 64 porcine larynges and a literature review. *Clinical Otolaryngology*. 2015;40(3):269-273.

84. Amin M, Rosen CA, Simpson CB, Postma GN. Hands-on training methods for vocal fold injection education. *Ann Otol Rhinol Laryngol* 2007;116:1–6.
85. Ainsworth T, Kobler J, Loan G, Burns J. Simulation Model for Transcervical Laryngeal Injection Providing Real-time Feedback. *Annals of Otolology, Rhinology & Laryngology*. 2014;123(12):881-886.
86. Yiasemidou M, Roberts D, Glassman D, Tomlinson J, Biyani S, Miskovic D. A Multispecialty Evaluation of Thiel Cadavers for Surgical Training. *World Journal of Surgery*. 2017;41(5):1201-1207.

10 ANEXO

Anexo 1. Cuestionario a rellenar por los participantes una vez acabada la simulación fonquirúrgica.

En relación a la percepción de la calidad de la cuerda vocal con respecto a "in vivo"

Movilidad al deprimir/palpar la cuerda vocal (rigidez de la cuerda vocal)

1. Imposible de evaluar 2. Extremadamente insatisfactoria (rígida) 3. Insatisfactoria 4. Satisfactoria 5. Extremadamente móvil (como real)

Palpación de la apófisis vocal

1. Imposible de evaluar 2. Extremadamente insatisfactoria (rígida) 3. Insatisfactoria 4. Satisfactoria 5. Extremadamente móvil (como real)

Calidad del color de la cuerda vocal

1. Imposible de evaluar 2. Extremadamente insatisfactoria (palidez) 3. Insatisfactoria 4. Satisfactoria 5. Extremadamente realista (como "in vivo")

Movilidad de la articulación cricoaritenoides

1. Imposible de evaluar 2. Extremadamente insatisfactoria (rígida) 3. Insatisfactoria 4. Satisfactoria 5. Extremadamente móvil (como real)

En relación al procedimiento creación del "microcolgajo"

Al realizar la incisión sobre la cuerda vocal, ¿cuál fue el grado de separación tisular con respecto a la realidad?

1. Imposible de evaluar 2. Extremadamente insatisfactoria (inmanejable) 3. Insatisfactoria 4. Satisfactoria 5. Extremadamente satisfactoria (como real)

Percepción al abordar el espacio de Reinke y preservar el ligamento vocal

1. Imposible de evaluar 2. Extremadamente insatisfactoria (inmanejable) 3. Insatisfactoria 4. Satisfactoria 5. Extremadamente satisfactoria (como real)

En relación al procedimiento de laringoplastia de medialización por vía endoscópica

Percepción al pasar la aguja en la cuerda vocal a través del laringoscopio

1. Imposible de evaluar 2. Extremadamente insatisfactoria (inmanejable) 3. Insatisfactoria 4. Satisfactoria 5. Extremadamente satisfactoria (como real)

Aumento de volumen en la cuerda vocal posterior a la inyección del material

1. Imposible de evaluar 2. Extremadamente insatisfactoria (inmanejable) 3. Insatisfactoria 4. Satisfactoria 5. Extremadamente satisfactoria (como real)

En relación al procedimiento de laringoplastia de medialización por vía externa

Percepción al pasar la aguja en la cuerda vocal a través de la membrana tirohioidea

0. Imposible de evaluar 1. Extremadamente insatisfactoria (inmanejable) 2. Insatisfactoria 3. Satisfactoria 4. Extremadamente satisfactoria (como real)

Aumento de volumen en la cuerda vocal posterior a la inyección del material

1. Imposible de evaluar 2. Extremadamente insatisfactoria (inmanejable) 3. Insatisfactoria 4. Satisfactoria 5. Extremadamente satisfactoria (como real)

Anexo 2: Aspectos post-simulación que los participantes evaluaron en ambos modelos de conservación laríngea.

Participante 1		Thiel	Formalina
Percepción de la calidad de la cuerda vocal con respecto a la "in vivo"	Rigidez de la CV	5	2
	Percepción de la palpación de la apófisis vocal	5	3
	Color de la CV		
	Movilidad real de la ACA	5	2
Procedimientos			
Creación del microcolgajo	Facilidad para separar el plano tisular	5	1
	Efectividad en el abordaje del espacio de Reinke	4	1
Laringoplastia de inyección por vía endoscópica	Sensación del paso de la aguja a través de la MTA	4	1
	Percepción de aumento de volumen después de inyección	5	3
Laringoplastia de inyección por vía externa	Sensación del paso de la aguja a través de la MTH	4	2
	Percepción de aumento de volumen después de la inyección	5	3

Participante 2		Thiel	Formalina
Percepción de la calidad de la cuerda vocal con respecto a la "in vivo"	Rigidez de la CV	5	2
	Percepción de la palpación de la apófisis vocal	5	1
	Color de la CV	4	3
	Movilidad real de la ACA	5	2
Procedimientos			
Creación del microcolgajo	Facilidad para separar el plano tisular	4	2
	Efectividad en el abordaje del espacio de Reinke	4	2
Laringoplastia de inyección por vía endoscópica	Sensación del paso de la aguja a través de la MTA	5	1
	Percepción de aumento de volumen después de inyección	5	2
Laringoplastia de inyección por vía externa	Sensación del paso de la aguja a través de la MTH	4	1
	Percepción de aumento de volumen después de la inyección	4	2

Participante 3		Thiel	Formalina
Percepción de la calidad de la cuerda vocal con respecto a la "in vivo"	Rigidez de la CV	5	2
	Percepción de la palpación de la apófisis vocal	4	4
	Color de la CV	3	2
	Movilidad real de la ACA	5	1
Procedimientos			
Creación del microcolgajo	Facilidad para separar el plano tisular	4	2
	Efectividad en el abordaje del espacio de Reinke	5	2
Laringoplastia de inyección por vía endoscópica	Sensación del paso de la aguja a través de la MTA	5	2
	Percepción de aumento de volumen después de inyección	3	3
Laringoplastia de inyección por vía externa	Sensación del paso de la aguja a través de la MTH	5	1
	Percepción de aumento de volumen después de la inyección	4	2

Participante 4		Thiel	Formalina
Percepción de la calidad de la cuerda vocal con respecto a la "in vivo"	Rigidez de la CV	5	2
	Percepción de la palpación de la apófisis vocal	5	3
	Color de la CV		
	Movilidad real de la ACA	5	2
Procedimientos			
Creación del microcolgajo	Facilidad para separar el plano tisular	5	1
	Efectividad en el abordaje del espacio de Reinke	4	1
Laringoplastia de inyección por vía endoscópica	Sensación del paso de la aguja a través de la MTA	4	1
	Percepción de aumento de volumen después de inyección	5	3
Laringoplastia de inyección por vía externa	Sensación del paso de la aguja a través de la MTH	4	2
	Percepción de aumento de volumen después de la inyección	5	3

Participante 5		Thiel	Formalina
Percepción de la calidad de la cuerda vocal con respecto a la "in vivo"	Rigidez de la CV	5	2
	Percepción de la palpación de la apófisis vocal	5	3
	Color de la CV		
	Movilidad real de la ACA	5	2
Procedimientos			
Creación del microcolgajo	Facilidad para separar el plano tisular	5	1
	Efectividad en el abordaje del espacio de Reinke	4	1
Laringoplastia de inyección por vía endoscópica	Sensación del paso de la aguja a través de la MTA	4	1
	Percepción de aumento de volumen después de inyección	5	3
Laringoplastia de inyección por vía externa	Sensación del paso de la aguja a través de la MTH	4	2
	Percepción de aumento de volumen después de la inyección	5	3

Participante 6		Thiel	Formalina
Percepción de la calidad de la cuerda vocal con respecto a la "in vivo"	Rigidez de la CV	5	2
	Percepción de la palpación de la apófisis vocal	4	4
	Color de la CV	3	2
	Movilidad real de la ACA	5	1
Procedimientos			
Creación del microcolgajo	Facilidad para separar el plano tisular	4	2
	Efectividad en el abordaje del espacio de Reinke	4	2
Laringoplastia de inyección por vía endoscópica	Sensación del paso de la aguja a través de la MTA	5	2
	Percepción de aumento de volumen después de inyección	2	3
Laringoplastia de inyección por vía externa	Sensación del paso de la aguja a través de la MTH	5	1
	Percepción de aumento de volumen después de la inyección	4	3

Participante 7		Thiel	Formalina
Percepción de la calidad de la cuerda vocal con respecto a la "in vivo"	Rigidez de la CV	5	2
	Percepción de la palpación de la apófisis vocal	4	4
	Color de la CV	2	2
	Movilidad real de la ACA	5	1
Procedimientos			
Creación del microcolgajo	Facilidad para separar el plano tisular	4	2
	Efectividad en el abordaje del espacio de Reinke	5	2
Laringoplastia de inyección por vía endoscópica	Sensación del paso de la aguja a través de la MTA	5	2
	Percepción de aumento de volumen después de inyección	3	3
Laringoplastia de inyección por vía externa	Sensación del paso de la aguja a través de la MTH	5	1
	Percepción de aumento de volumen después de la inyección	5	2

Participante 8		Thiel	Formalina
Percepción de la calidad de la cuerda vocal con respecto a la "in vivo"	Rigidez de la CV	5	2
	Percepción de la palpación de la apófisis vocal	5	4
	Color de la CV	3	2
	Movilidad real de la ACA	5	1
Procedimientos			
Creación del microcolgajo	Facilidad para separar el plano tisular	3	2
	Efectividad en el abordaje del espacio de Reinke	5	2
Laringoplastia de inyección por vía endoscópica	Sensación del paso de la aguja a través de la MTA	5	1
	Percepción de aumento de volumen después de inyección	4	3
Laringoplastia de inyección por vía externa	Sensación del paso de la aguja a través de la MTH	5	1
	Percepción de aumento de volumen después de la inyección	4	1

Participante 9		Thiel	Formalina
Percepción de la calidad de la cuerda vocal con respecto a la "in vivo"	Rigidez de la CV	5	2
	Percepción de la palpación de la apófisis vocal	4	4
	Color de la CV	3	2
	Movilidad real de la ACA	5	1
Procedimientos			
Creación del microcolgajo	Facilidad para separar el plano tisular	4	2
	Efectividad en el abordaje del espacio de Reinke	5	2
Laringoplastia de inyección por vía endoscópica	Sensación del paso de la aguja a través de la MTA	5	2
	Percepción de aumento de volumen después de inyección	3	3
Laringoplastia de inyección por vía externa	Sensación del paso de la aguja a través de la MTH	5	1
	Percepción de aumento de volumen después de la inyección	4	2

Participante 10		Thiel	Formalina
Percepción de la calidad de la cuerda vocal con respecto a la "in vivo"	Rigidez de la CV	5	2
	Percepción de la palpación de la apófisis vocal	5	3
	Color de la CV		
	Movilidad real de la ACA	5	2
Procedimientos			
Creación del microcolgajo	Facilidad para separar el plano tisular	5	1
	Efectividad en el abordaje del espacio de Reinke	4	1
Laringoplastia de inyección por vía endoscópica	Sensación del paso de la aguja a través de la MTA	4	1
	Percepción de aumento de volumen después de inyección	5	3
Laringoplastia de inyección por vía externa	Sensación del paso de la aguja a través de la MTH	4	2
	Percepción de aumento de volumen después de la inyección	5	3

Anexo 3: Salazar G. Jhonder, Arroyo S. Antonio, Gras A. Juan, Sánchez del Campo. Francisco. (2018). Técnica de embalsamamiento de cadáver según Thiel. Un método valioso para entrenar y mejorar las destrezas quirúrgicas en el campo de la otorrinolaringología. Rev. Otorrinolaringol. Cir. Cabeza Cuello, 78(4), 431 - 438. DOI: 10.4067/s0717-75262018000400431.

Técnica de embalsamiento de cadáver según Thiel. Un método valioso para entrenar y mejorar las destrezas quirúrgicas en el campo de la otorrinolaringología

Thiel embalming technique for cadáver preservation: An overview of a valuable method for training and improvement of the surgical skills in Otolaryngology

Jhonder Salazar G^{1,2}, Antonio Arroyo S², Juan Gras A², Francisco Sánchez D².

RESUMEN

Los tiempos modernos nos obligan a que la formación de un médico cirujano no se base sólo en conocimientos teóricos, sino que adquiera las mayores habilidades quirúrgicas para así evitar riesgos innecesarios en una sociedad altamente exigente. La disección y el entrenamiento de los procedimientos quirúrgicos juegan un papel primordial para cumplir este objetivo, por lo que recientemente se ha promovido una forma de preservación cadavérica que permite realizar mediante situaciones bastantes realistas dichos adiestramientos. Se realizó una búsqueda bibliográfica electrónica, restringida al idioma inglés en Pubmed, Scopus y WOS donde se pretende describir y analizar las aplicaciones de esta técnica. La revisión ofreció artículos de relevancia que demuestran la aplicación de esta técnica novedosa en la preservación de cadáveres y sus posibles aplicaciones en el campo de otorrinolaringología.

Palabras clave: Método de embalsamamiento Thiel, entrenamiento quirúrgico, otorrinolaringología.

ABSTRACT

Nowadays, it is not possible to train a healthcare professional only based on theoretical knowledge, but acquiring the highest surgical skills to avoid unnecessary risks in a highly demanding society, therefore dissection and training of surgical procedures play a key role in fulfilling this objective, which is why a form of cadaveric preservation has recently been promoted, which allows realizing such training through realistic situations. An electronic literature search was carried out, restricted to the English language in MEDLINE, where it is intended to describe and analyze the applications of this technique. The review offered articles of relevance that demonstrate the application of this novel technique in the preservation of corpses and their possible applications in the field of otorhinolaryngology.

Key words: Thiel embalming method, surgical training, otolaryngology.

¹ Servicio de Otorrinolaringología, Hospital Universitario Vall d'Hebron, Barcelona, España.

² Programa de Doctorado en Salud Pública, Ciencias Médicas y Quirúrgicas. Universidad Miguel Hernández de Elche. Alicante, España.

INTRODUCCIÓN

El alto nivel de exigencia en la atención y calidad técnica de procedimientos quirúrgicos, junto con la necesidad de un alto conocimiento anatómico, han exigido recientemente a los médicos cirujanos un grado de excelencia y maestría sin precedentes. El dominio quirúrgico requiere de la combinación de conocimientos y habilidades manuales, por lo que tradicionalmente la cirugía se ha enseñado con el aprendiz operando a pacientes bajo la supervisión de un tutor; sin embargo, hay factores como la disminución en los tiempos de entrenamiento quirúrgico por la presión médico-asistencial, el alto riesgo de procedimientos invasivos realizados por manos inexpertas, los recientes cambios en las directrices europeas en relación al tiempo para entrenar cirujanos, la alta resolución de casos complejos en hospitales no universitarios, entre otros, que han hecho que se tenga que buscar alternativas mediante el uso de diversos modelos de entrenamiento para enseñar, reforzar y mejorar las destrezas técnicas en la práctica quirúrgica¹.

En general los especialistas quirúrgicos siguen buscando modelos que les permitan simular los aspectos prácticos de sus cirugías y evitar las complicaciones propias de la exposición *in vivo*, en especial en aquellas donde se requiere de alta precisión quirúrgica, por lo que han ensayado diferentes modelos que incluyen simuladores virtuales en ordenadores, modelos sintéticos inanimados, animales vivos o cadáveres frescos o preservados. A través de los programas de realidad virtual se pueden obtener conocimientos básicos en el autoaprendizaje de forma relativamente barata pero con el inconveniente de carecer de las relaciones anatómicas o de la manipulación real de tejidos, así como de la falta de resistencia o retroalimentación de las fuerzas aplicadas sobre ellos que se obtienen en los modelos reales tan necesarios particularmente en la cirugía, por lo que en general estos programas se consideran como un primer paso en el entrenamiento quirúrgico¹.

Los modelos sintéticos de plástico, por ejemplo de material compuesto, no proveen del realismo ni de sensación al tacto similar a la del vivo, pero pueden fabricarse en grandes cantidades y usarse múltiples veces, por lo que se aceptan como una primera aproximación de acceso ilimitado, y por

tanto relativamente barata para el aprendizaje. Hay destrezas o habilidades técnicas que pueden adquirirse en modelos sintéticos de baja fidelidad con el mismo grado de beneficio que el entrenamiento en un programa de alta fidelidad, un ejemplo de esto puede ser la sutura o la eliminación endoscópica de una piedra ureteral, sin embargo, hay otros donde la fidelidad anatómica y del tejido juegan un gran papel y no pueden ser sustituidos².

Los modelos de animales vivos proveen una sensación realista comparable a las de un entorno clínico, pero cuyas estructuras anatómicas no son obviamente las mismas que en seres humanos, además del hecho que los procedimientos deben ser realizados en animales anestesiados (requiriendo de personal entrenado para tal fin) y que finalmente se sacrifican, lo que genera el rechazo de buena parte de la comunidad pública sin menoscabo de las trabas legales en cuanto a legislaciones de cada país y los costos que todo el proceso genera³.

Los cadáveres frescos, pese a ser los más usados presentan muchos problemas que limitan su uso, entre ellos, la cinética de la rigidez cadaavérica y la putrefacción que solo permite usarlos por un periodo de tiempo muy corto, aumentando el riesgo de exposición a agentes microbianos como virus o bacterias. Para acortar la brecha entre la muerte y el uso técnico de cadáveres en entornos educativos, en especial en el área del entrenamiento quirúrgico, es necesario preservarlos teniendo en cuenta que la elección en el método de conservación afecta en gran medida su uso futuro; se considera que la preservación es apropiada cuando el cadáver se mantiene a salvo de daños, destrucción o descomposiciones. Esto se consigue tratando el cadáver con productos químicos especiales, es decir, embalsamándolos, proceso que tiene como objetivo preservar y desinfectar el cuerpo humano indefinidamente^{3,4}.

Durante muchos años uno de los productos químicos más importantes utilizados para este propósito ha sido el formaldehído, basado principalmente en la formalina. Con la expansión de las necesidades de entrenamiento quirúrgico, se observó que este tipo de preservación carecía de cualidades para el manejo adecuado debido a los cambios significativos que presenta en la fuerza, color, fragilidad de los órganos y tejidos, es decir,

en los cadáveres preservados mediante formaldehído, la anatomía es real pero la sensación al tacto y la recreación de la cirugía no lo es debido a la rigidez del cadáver⁴.

Un aspecto importante a considerar en la práctica de conservación y disección de cadáveres es el efecto nocivo del formaldehído sobre la salud humana. Actualmente existen normas que regulan su uso y manejo en la mayoría de los países y desde el año 2006 la Agencia Internacional para la Investigación sobre el Cáncer (IARC) lo clasifica como cancerígeno para seres humanos³.

Por todo esto, los cuerpos embalsamados tienen la ventaja de llevar un riesgo mínimo de infección y ser adecuados para un uso prolongado. Los procedimientos se hacen normalmente en un cuerpo completo, proporcionando una experiencia realista. Sin embargo, dependiendo del tipo de embalsamamiento, pueden ocurrir cambios en la movilidad, el color, separación de los planos o la dureza y manejo del tejido⁵.

Gracias a las técnicas de embalsamamiento, el uso de cadáveres está en aumento, ya que no sólo se han empleado clásicamente en el aprendizaje de la anatomía sino que también juegan un papel importante como modelo quirúrgico en situaciones en las que no resulte factible, legal o ético trabajar directamente con pacientes. Son ampliamente utilizados para el entrenamiento en especialidades quirúrgicas con la ventaja de que permiten a los cirujanos cometer errores o probar

nuevos enfoques y/o abordajes técnicos. También los cadáveres contribuyen al desarrollo preclínico de los instrumentos y procedimientos utilizados en la cirugía, permitiendo a los equipos de diseño probar nuevos dispositivos o técnicas e identificar áreas de mejora en las primeras etapas de desarrollo del producto. Los ingenieros y diseñadores de productos tienen la oportunidad de probar sus productos de una manera práctica, algo que no es posible con un paciente real.

El objetivo de esta revisión es conocer el uso de cadáveres embalsamados mediante la técnica de Thiel en formación quirúrgica de especialistas en otorrinolaringología, en sesiones de entrenamiento de procedimientos quirúrgicos de especialistas relacionadas con el campo otorrinolaringológico y determinar cómo se percibe su uso como herramienta fidedigna de entrenamiento y aprendizaje anatómico. Este artículo se basa en una revisión narrativa en los buscadores Pubmed, Scopus y WOD con las estrategias de búsqueda [(*otolaryngology OR surgical training*) AND (*thiel embalming*)] para identificar los estudios primarios que evaluaron el uso de cadáveres embalsamados mediante la técnica de Thiel en el entrenamiento quirúrgico del área otorrinolaringológica. Se incluyeron revisiones, ensayos clínicos, artículos en inglés y español de 2007-2017. Se excluyeron abstracts a congresos, casos clínicos, aplicación en otras áreas o especialidades médicas (Figura 1). Se seleccionaron 22 artículos que cum-

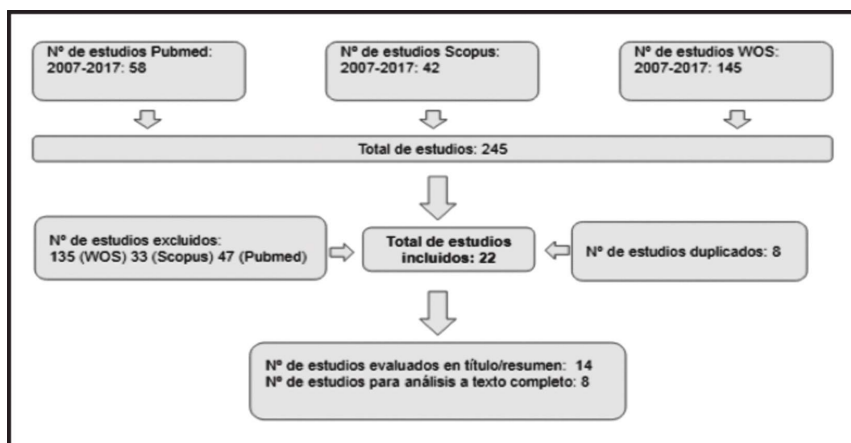


Figura 1. Método de selección de artículos.

plieron los criterios de inclusión. Se descartaron artículos de otras áreas de especialización o que no se relacionan con procedimientos en el área otorrinolaringológica (ver Tabla 1).

MÉTODO DE EMBALSAMAMIENTO SEGÚN THIEL ¿EN QUÉ CONSISTE?

Es una técnica desarrollada en el Departamento de Anatomía de Graz (Austria) por el anatomista Walter Thiel en 1992, quien desde principios de los años 60 intentó buscar una alternativa en la conservación de cadáveres que no resultase tóxica ni carcinógena como el formol, y adicionalmente permitiera que los cuerpos mantuvieran la flexibilidad y apariencia de un cuerpo vivo^{6,7}.

Durante los primeros años, luego de su publicación, fueron pocos los centros anatómicos que comenzaron a usarla, especialmente germanoparlantes, debido en parte a la pobre difusión de esta técnica (publicada inicialmente en alemán), sus altos costos (aproximadamente 300 £, en comparación con unos 30 £ utilizando un método más clásico, basado en formaldehído) y las adaptaciones infraestructurales que deben realizarse en el departamento anatómico para llevarla a cabo, hace evidente que se necesiten recursos financieros

considerables para permitir su uso rutinario especialmente en países en vía de desarrollo⁸.

Este embalsamamiento ha sido diseñado y refinado en las últimas tres décadas, se trata de un fluido a base de agua, glicol, varias sales y cantidades muy bajas de formaldehído volátil y formalina para efectuar la fijación del tejido. Toda la mezcla a base de agua consiste en monopropilenglicol, nitrato de amonio, nitrato de potasio, sulfito de sodio, ácido bórico, clorocresol, formalina, y, en el caso de los fluidos de perfusión, también alcohol y morfina. La alta concentración de componentes salinos en la solución causa una desnaturalización de las proteínas, cuya precipitación conduce a una homogeneización del tejido, manteniéndose la textura fisiológica del mismo. Las bajas cantidades de formaldehído hacen que los cadáveres con esta técnica aporten seguridad para trabajar en ellos, además de ventajas contrastadas con otras técnicas de embalsamamiento⁹. El primer paso del proceso de embalsamamiento según Thiel es la perfusión, que tiene lugar poco después de la llegada del cadáver al departamento de anatomía. Dos líquidos se infunden simultáneamente, uno arterial (normalmente a través de la arteria femoral o braquial) y uno venoso (normalmente a través del seno sagital superior o la vena braquial). Después de esto, los cuerpos se sumergen en un tanque

Tabla 1. Estudios para análisis a texto completo con sus principales resultados

Autor y col.	Año	Tipo de estudio	n	Resultado principal
Benkhadra	2009	Aleatorizado	16	Fidelidad de la anatomía del cuello
Szücs Z	2016	Observacional	16	Anatomía de la vía aerodigestiva superior
Eisma	2011	Comparativo	5	Entrenamiento en cirugía tiroidea
Stieger	2012	Experimental	23	Mecanismo del oído medio, membrana timpánica, estribo, ventana redonda.
Guignard	2013	Observacional Experimental	7	Desplazamiento de la base de cráneo, umbo, promontorio coclear, estribo, ventana oval
Feigl	2008	Observacional Experimental	96	Entrenamiento del abordaje transmeatal del nervio ampular posterior
Havel	2014	Observacional Experimental	1	Contribución de la cavidad nasal y paranasal en las propiedades resonadoras del tracto vocal
Gras-Cabrero	2014	Prospectivo	2	Entrenamiento y diseño anatómico de colgajos pediculados procedentes de la arteria esfenopalatina

con el líquido de embalsamar durante al menos 4-6 meses.

A continuación, pueden ser almacenados en una bolsa de plástico sellada hasta su uso, sin necesidad de refrigeración. También se ha usado esta mezcla para revivir especímenes completos o parciales fijados con formaldehído, proporcionando una alternativa adecuada para institutos que no pueden permitirse todo el proceso completo¹⁰. El método de embalsamamiento de Thiel preserva durante mucho más tiempo el cadáver con una fidelidad del color, textura, plasticidad y flexibilidad musculoesqueléticas similares a la del espécimen en fresco pero sin la variedad de problemas que incluyen la necesidad de tener congeladores para su almacenamiento y un tiempo de trabajo limitado a escasas horas debido a la rápida putrefacción luego de la descongelación y el riesgo infeccioso que esto conlleva, la explicación de la fidelidad de estas características pudiera ser debido a la integridad de la estructura de colágeno que preserva las fibras musculares y tendinosas^{9,11,12}.

La idoneidad de los cadáveres puede mejorarse mediante la inyección de silicona de color (mopolímero) en las grandes arterias, venas, o ambos. La perfusión entra en los vasos pequeños, incluso hasta 1 mm de diámetro, dependiendo de la presión, volumen de inyección y fluidez de la solución de silicona, lo que permite identificar e investigar la irrigación sanguínea de ciertas regiones corporales^{10,11}. Los cadáveres pueden retenerse durante muchos años sin necesidad de refrigeración, con poco mantenimiento, sin representar mayores riesgos para la salud de quienes los manipulan y pudiendo permanecer sellados en bolsas de plástico para cadáveres o sumergidos sin la emanación de gases nocivos o irritantes.

Los cadáveres embalsamados con el método Thiel no tienen olor detectable, pero sí una flexibilidad real de las partes del cuerpo, excelente preservación del color del músculo, vísceras y vasculatura, además de propiedades superiores de conservación antimicrobiana y antifúngica que permiten incluso de forma segura diseccionar sin guantes, por lo que han demostrado ser adecuados no sólo para el conocimiento anatómico sino también para el aprendizaje de una amplia gama de procedimientos quirúrgicos. En general, alguna de las principales desventajas que se describen en el

uso de este método corresponde a factores intrínsecos propios del donante ante cualquier método de preservación, como serían su edad promedio o condiciones médicas asociadas, que conllevan alteraciones anatómicas o dificultades técnicas. La preservación del cerebro es limitada, e implica una manipulación muy frágil aunque presenta su estructura bien conservada en los estudios de resonancia magnética. El cartílago se suaviza con el tiempo y el músculo liso, como en el útero, puede ser bastante suave. La vasculatura con esta técnica de conservación se aplana, pudiendo ser rellenada con material más resistente para evitar su colapso. Así mismo, pudieran presentar problemas con algunas formas de equipos electroquirúrgicos debido a la conductividad de los fluidos de embalsamamiento, o ser inadecuada para investigaciones histológicas.

USO EN DIFERENTES ESPECIALIDADES

La flexibilidad de estos cadáveres los hace adecuados para procedimientos muy variados, así lo muestran estudios donde se usaron 30 cadáveres preservados con esta técnica para diseñar colgajos libres microvascularizados y documentaron fotográficamente la conservación de las finas estructuras vasculares destacando las condiciones realistas de los vasos y nervios de los colgajos en los que podían incluso semanas después llevar a cabo microsuturas¹³. Se han usado para el aprendizaje de la técnica de colocación de implantes dentales y otras cirugías orales con amplia aceptación por la similitud en la mucosa, hueso y estructuras nerviosas del hueso maxilar¹⁴. En la cirugía de la columna vertebral se mantiene la alineación y las deformaciones características lo que ha permitido ensayar nuevos abordajes y reparaciones quirúrgicas, además por mantener las características internas de la articulación y flexibilidad son aprovechables en una amplia gama de procedimientos endoscópicos articulares¹⁵. La posibilidad de trabajar dentro de la cavidad abdominal insuflada ha permitido la manipulación en el interior de estas cavidades y su amplio uso en la cirugía urológica, donde se ha identificado el rol potencial en las áreas de laparoscopia, pieloureterografía retrógrada, endoscopia del tracto

urinario superior e inferior, angiografía renal, esofagectomía video asistida¹⁶⁻¹⁹.

También se han utilizado para la angiografía, radiografía intervencionista y otros procedimientos vasculares, incluyendo reparaciones microvasculares. Son ideales para probar y afinar nuevos abordajes quirúrgicos, como cuando se han usado para realizar procedimientos asistidos con láser mínimamente invasivos y así poder recanalizar arterias femorales crónicamente ocluidas²⁰ o evaluar la factibilidad de la mediastinoscopia en la disección linfática ganglionar subaórtica y traqueobronquial mediante nuevas rutas de acceso²¹.

APLICABILIDAD DEL MÉTODO DE THIEL EN OTORRINOLARINGOLOGÍA

A pesar de las claras ventajas de esta técnica de embalsamamiento de cadáver, en el campo de la otorrinolaringología sus aplicaciones son pocas. Se describe la comparación de técnicas anestésicas en el campo cervical, demostrando la fidelidad de estos modelos para mostrar la anatomía del cuello mejor preservada que en los cadáveres frescos^{22,23}. En base a este estudio se comparó el entrenamiento en la cirugía tiroidea en cadáveres con formalina evaluando la calidad del tejido, la percepción al realizar el procedimiento, identificación de estructuras anatómicas, olor y otros concluyendo que el modelo embalsamado es más realista²⁴. La flexibilidad del cuello y la apertura oral es normal, lo que hace extrapolar su uso en entrenamiento de cirugía de vía aérea superior, ya que la anatomía y la exposición laríngea están plenamente conservadas²³.

La microcirugía endolaríngea representa una situación especialmente difícil y delicada que ha sido abordada históricamente mediante modelos de entrenamiento con animales, para los cuales las laringes porcinas se han estudiado desde un punto de vista fonatorio, histológico e inmunohistoquímico, reconociendo su uso extendido por su fidelidad y facilidad de obtención²⁵. Sin embargo, según nuestros conocimientos, no se reporta el uso de cadáveres embalsamados con Thiel en la investigación de la endolaríngea, reparación de cuerdas vocales, insuficiencia glótica, resecciones o nuevos abordajes mediante el uso láser, entre otros.

Las cabezas humanas embalsamadas según Thiel se pueden utilizar como un modelo alternativo para el estudio de la mecánica del oído medio secundaria a la estimulación a través de conducción ósea, ya que salvo algunas frecuencias donde se hallan diferencias con sujetos vivos, la movilidad de los huesecillos con respecto al promontorio es idéntica, así mismo la preservación de las estructuras del oído interno y del órgano vestibular estimulan a la investigación traslacional basada en los hallazgos intracocleares y vestibulares^{26,27}. En ese mismo campo de la otología, se ha ensayado escasamente ciertos abordajes quirúrgicos, como el de neurectomía, demostrándose el papel crucial de la disección de un gran número de especímenes en la mejora de la experiencia del cirujano y tasa de éxito²⁸.

Así mismo las propiedades resonadoras y la anatomía de las fosas y senos paranasales se han evaluado en estos cadáveres tras realizar selectivamente cirugía de los ostiums de drenajes y levantamiento de colgajos pediculados intranasales en estudios anatómicos que abre el campo a la amplia variedad de procedimientos endoscópicos nasales y de base de cráneo que pueden realizarse en ellos^{29,30}.

CONCLUSIÓN

Considerando que existen muchas habilidades quirúrgicas que no pueden lograrse practicando directamente sobre el paciente, hay un consenso general sobre la utilización de cadáveres para poner en prácticas dichas habilidades. Los cadáveres con Thiel resuelven los problemas tradicionalmente asociados a la simulación cadavérica, tales como olor perturbante, restricciones éticas y coste. Con todo esto, y reconociendo que los modelos humanos embalsamados son superiores a cualquier otro modelo animal o sintético para el correcto aprendizaje de técnicas y habilidades quirúrgicas creemos que el método de Thiel tiene un gran papel en la formación y aprendizaje de técnicas quirúrgicas del otorrinolaringólogo de nuevos tiempos. Sería de interés para la educación quirúrgica y los entrenamientos en otorrinolaringología evaluar la calidad de los cadáveres Thiel en cirugía laríngea, modelos robóticos, cirugía endoscópica nasal y otológica, entre otros.

BIBLIOGRAFÍA

1. GILBODY J, PRASTHOFER A, HO K, COSTA M. The use and effectiveness of cadaveric workshops in higher surgical training: a systematic review. *Ann Roy Coll Surg* 2011; 93: 347-52.
2. GROSCURTH P, EGGLE P, KAPFHAMMER J, RAGER G, HORNING J, FASEL J. Gross anatomy in the surgical curriculum in Switzerland: Improved cadaver preservation, anatomical models, and course development. *Anat Rec* 2001; 265: 254-6.
3. FONSECA-MATHEUS J. Conservación de piezas anatómicas para la enseñanza en carreras médicas. *Gac Cs Vet* 2012; 17: 5-10.
4. BRENNER E. Human body preservation - old and new techniques. *J Anat* 2014; 224: 316-44.
5. EISMA R, WILKINSON T. From "Silent Teachers" to Models. *PLOS Biol* 2014; 12: e1001971.
6. THIEL W. An arterial substance for subsequent injection during the preservation of the whole corpse. *Ann Anat* 1992; 174: 197-200.
7. THIEL W. The preservation of the whole corpse with natural color. *Ann Anat* 1992; 174: 185-95.
8. BENKHADRA M, GÉRARD J, GENÉLOT D, TROUILLOUD P, GIRARD C, ANDERHUBER F ET AL. Is Thiel's embalming method widely known? A world survey about its use. *Surg Radiol Anat* 2010; 33: 359-63.
9. JAUNG R, COOK P, BLYTH P. A comparison of embalming fluids for use in surgical workshops. *Clin Anat* 2011; 24: 155-61.
10. HUNTER A, EISMA R, LAMB C. Thiel embalming fluid-A new way to revive formalin-fixed cadaveric specimens. *Clin Anat* 2014; 27: 853-5.
11. EISMA R, LAMB C, SOAMES R. From formalin to thiel embalming: What changes? One anatomy department's experiences. *Clin Anat* 2013; 26: 564-71.
12. BENKHADRA M, BOUCHOT A, GÉRARD J, GENÉLOT D, TROUILLOUD P, MARTIN L ET AL. Flexibility of Thiel's embalmed cadavers: the explanation is probably in the muscles. *Surg Radiol Anat* 2010; 33: 365-8.
13. WOLFF K, KESTING M, MÜCKE T, RAU A, HÖLZLE F. Thiel embalming technique: A valuable method for microvascular exercise and teaching of flap raising. *Microsurg* 2008; 28: 273-8.
14. HÖLZLE F, FRANZ E, LEHMBROCK J, WEIHE S, TEISTRA C, DEPPE H ET AL. Thiel Embalming Technique: A Valuable Method for Teaching Oral Surgery and Implantology. *Clin Implant Dent R* 2009; 14: 121-6.
15. WILKE H, WERNER K, HÄUSSLER K, REINEHR M, BÖCKERS T. Thiel-fixation preserves the non-linear load-deformation characteristic of spinal motion segments, but increases their flexibility. *J Mech Behav Biomed* 2011; 4: 2133-7.
16. HEALY S, RAI B, BIYANI C, EISMA R, SOAMES R, NABI G. Thiel Embalming Method for Cadaver Preservation: A Review of New Training Model for Urologic Skills Training. *Urology* 2015; 85: 499-504.
17. GIGER U, FRÉSARD I, HÄFLIGER A, BERGMANN M, KRÄHENBÜHL L. Laparoscopic training on Thiel human cadavers: a model to teach advanced laparoscopic procedures. *Surg Endosc* 2008; 22: 901-6.
18. LARA C, GARCÍA L, DIEZ M, OLLER I, AGUILAR M, ARROYO A, CALPENA R, BELLÓN M. Esofagectomía videoasistida combinando modelo real con modelo conservación en Thiel. *Cir Esp* 2016; 94: 999.
19. GARCÍA L, MOLLA P, BELLÓN M, AGUILAR M, GUINER L, GALINDO I, ARROYO A, CALPENA R. Cadáveres Thiel: ¿el futuro en la formación sobre modelos anatómicos? Encuesta de satisfacción. *Cir Esp* 2016; 94: 778.
20. HENEWEER C, SIGGELKOW M, HELLE M, PETZINA R, WULFF A, SCHAEFER J ET AL. Laser scoop desobliteration: a method for minimally invasive remote recanalization of chronically occluded superficial femoral arteries. *Journal of Biomedical Optics* 2015; 20: 025005.
21. TOKAIRIN Y, NAGAI K, FUJIWARA H, OGO T, OKUDA M, NAKAJIMA Y ET AL. Mediastinoscopic Subaortic and Tracheobronchial Lymph Node Dissection With a New Cervico-Hiatal Crossover Approach in Thiel-Embalmed Cadavers. *Int Surg* 2015; 100: 580-8.
22. BENKHADRA M, FAUST A, LADOIRE S, TROST O, TROUILLOUD P, GIRARD C ET AL. Comparison of fresh and Thiel's embalmed cadavers according to the suitability for ultrasound-guided regional anesthesia of the cervical region. *Surg Radiol Anat* 2009; 31: 531-5.
23. SZÜCS Z, LÁSZLÓ C, BAKSA G, LÁSZLÓ I, VARGA M, SZUÁK A ET AL. Suitability of a preserved human cadaver model for the simulation of facemask ventilation, direct laryngoscopy and tracheal

- intubation: a laboratory investigation. *Brit J Anaesth* 2016; 116: 417-22.
24. EISMA R, MAHENDRAN S, MAJUMDAR S, SMITH D, SOAMES R. A comparison of Thiel and formalin embalmed cadavers for thyroid surgery training. *J Roy Coll Surg Edin* 2011; 9: 142-6.
25. NASSER KOTBY M, WAHBA H, KAMAL E, EL-MAKHZANGY A, BAHAA N. Animal model for training and improvement of the surgical skills in endolaryngeal microsurgery. *J Voice* 2012; 26: 351-7.
26. STIEGER C, CANDREIA C, KOMPIS M, HERRMANN G, PFIFFNER F, WIDMER D ET AL. Laser Doppler Vibrometric Assessment of Middle Ear Motion in Thiel-Embalmed Heads. *Otol Neurotol* 2012; 33: 311-8.
27. GUIGNARD J, STIEGER C, KOMPIS M, CAVERSACCIO M, ARNOLD A. Bone conduction in Thiel-embalmed cadaver heads. *Hear Res* 2013; 306: 115-22.
28. FEIGL G, KOS I, ANDERHUBER F, GUYOT J, FASEL J. Development of surgical skill with singular neurectomy using human cadaveric temporal bones. *Ann Anat* 2008; 190: 316-23.
29. HAVEL M. Resonator properties of paranasal sinuses: preliminary results of an anatomical study. *Rhinology J* 2014; 52: 172-82.
30. GRAS-CABRERIZO J, GRAS-ALBERT J, MONJAS-CANOVAS I, GARCÍA-GARRIGÓS E, MONTSERRAT-GILI J, SÁNCHEZ DEL CAMPO F ET AL. Colgajos pediculados procedentes de la arteria esfenopalatina: estudio anatómico y quirúrgico. *Acta Otorrinolaringol Esp* 2014; 65: 242-8.

Anexo 4: Salazar G. Jhonder, Gras A. Juan, Sánchez-Guillen L, Sánchez del Campo. F, Arroyo S. A. "Phonosurgery training in the human larynx preserved with Thiel's embalming method". ORL Journal 2021. DOI: 10.1159/000512725.

ORL

Phonosurgery training in human larynx preserved with Thiel's embalming method.
Salazar et al.

DOI: 10.1159/000512725

Dear Dr. Arroyo,

I am pleased to inform you that the above-mentioned paper has been accepted for publication and handed over to the production editing department for copyediting and typesetting. From now on, I will be your contact person for the further processing of your manuscript. Should you have any questions or need more detailed information, please do not hesitate to contact me. Please always quote journal name and DOI number (512725) of your article in the subject line of any correspondence.

Please find attached our estimation of the page charges and the quote for color illustrations. Once you complete this form and return it to me, I can forward your paper on for further processing.

Kind regards,

Denise Frey

Production Editor

t +41 61 306 1423

d.frey@karger.com

S. Karger AG | Medical and Scientific Publishers | Allschwilerstrasse 10 | 4009 Basel
| Switzerland

t + 41 61 306 11 11 | f + 41 61 306 12 34 | www.karger.com

Phonosurgery training in the human larynx preserved with Thiel's embalming method.

Jhonder Salazar G^{1,2}, Juan R. Gras A², Sanchez-Guillen L^{2,3}, Francisco Sánchez-Del-Campo², Antonio Arroyo.^{2,3}

1. Department of Otorhinolaryngology, Head and Neck Surgery, University Hospital of Vall d'Hebron, Barcelona, Spain.

2. PhD Program in Public Health, Medical and Surgical Sciences. Miguel Hernández University of Elche. Alicante, Spain.

3. Department of Surgery, University General Hospital of Elche, Elche, Spain.

Purpose: To describe the suitability of phonosurgery training in preserved larynges with Thiel's embalming method.

Design: A training model for phonosurgery techniques simulating vocal pathology and glottal insufficiency is developed to compare and evaluate the perception of embalmed vocal cords through a voluntary and anonymous survey rated on a scale of 1 to 5.

Scenario: Department of Histology and Anatomy

Participants: A total of 10 residents and young otolaryngologists participated in the surgical training of phonosurgery.

Results: Ten larynges preserved in formalin and ten Thiel's embalmed larynges were used for the investigation. Phonosurgery procedures were performed following microflap and injection laryngoplasty techniques. The larynges with Thiel's method demonstrated vocal cords that maintain their pliability and good tissue quality allowing a sensation of realism compared to the living body and providing suitable conditions for realistic laryngeal training. Participants held a positive experience, believed them to be useful and that these models of embalmed larynges were similar to the clinical setting and improved skills and confidence in performing phonosurgery.

Conclusions: The human larynges embalmed with the Thiel's method maintain the pliability of the vocal cords, thus representing a unique model to practice and reproduce training of endolaryngeal procedures without the risks of contamination, anatomical variation or rigidity of other models.

Key words: Thiel embalming method; surgical training; laryngeal surgery; vocal cords; phonosurgery; education.

Introduction

Nowadays, factors such as the decrease in the times of surgical training due to the medical-care pressure, implementation of the European directive in reducing substantially the number of procedures by surgeons in training, high risk of invasive procedures performed by unskilled hands and the increasing number of complex surgical techniques carried out in non-university hospitals have changed the paradigm in surgical teaching classically carried out through the direct supervision of an expert tutor and force us to look for new forms of feasible, legal and ethical learning that do not undermine the patient's safety and avoid their risk to the greatest extent.¹

An ideal model that provide of an accurate and lifelike representation of human anatomy and real variations, present few risks to users and have a long usable period without deterioration is obtained by embalmed human cadavers, so training with them is considered the "gold standard" before surgery, and is a suitable model to accelerate the learning curve of new procedures.²

Discovery of formaldehyde by a german chemist in 1869 was determined to be an excellent preservative and became the foundation for modern methods of embalming. Within a few years, the majority of medical schools throughout Europe introduced formaldehyde for preservation purposes but even at that time, there was discussion about the final concentration and the immediate adverse effects as skin irritation, conjunctivitis, irritations of the respiratory system, and headache were already known.³⁻⁵ Despite offering real anatomy, classical formaldehyde preservation techniques leave the body stiff and difficult to handle due to poor joint mobility, tissue hardness, altered tactile sensation and changes in coloration.⁶ In the early 90s, looking for an alternative to formaldehyde that was neither toxic nor carcinogenic, the austrian anatomist Walter Thiel finds the ideal chemical mixture of cadaveric preservation that allows to maintain joint flexibility, plasticity and texture similar to that of the in vivo.^{7,8} The original disclosure of this technique was in german and its initial impact was limited, also favored by the high cost of materials and the amount of modifications that had to be made to adapt an anatomy department accustomed to preparations with formaldehyde.⁹

However, the embalming method of Thiel has been redefined in the last 10 years and personalized in the different anatomical departments, accepting this method based on a mixture of salt compounds and very low quantities of formaldehyde to produce the fixation of the tissue with undetectable odors and demonstrate better quality, manipulation and elasticity of the tissue for a long period of time making dissection and the training of surgical techniques on the cadaver more feasible. Thiel embalmed cadavers can be used and re-used for several years in many minimally invasive procedures and discipline making optimal use of each body donated.^{10,11}

Typically, voice disorders are addressed with a combination of treatment approaches including transoral endolaryngeal microsurgery when medical treatment or voice therapy is not enough. This type of surgery is known as phonosurgery and restores the integrity of the vocal cords requiring a highly specialized and delicate microscopic surgical procedure performed by a single operator with precise dissections. Phonosurgery also includes procedures to resolve the glottic insufficiency caused by the immobility of the vocal cord as a consequence of its paralysis, atrophy and/or scar producing a closing defect at the moment of phonation and requiring procedures known as injection laryngoplasty, where the volume of the vocal cord is increased and the glottic function restored.

Historically, residents and inexperienced otolaryngologists learned and acquired dexterity by assisting in surgeries by on-the-job training, mentorship from more senior surgeons or through experimental models out of the operating room. Several models have been described, involving vocal cords from plastic models,¹²⁻¹⁵ animals (pigs, canine, sheep, chicken)¹⁶⁻²¹, hybrid²² or human cadavers.²³⁻²⁶ In our knowledge, this is the first published study aiming to validate the use of vocal cords Thiel's embalmed method and to allow otolaryngologist-in-training develop fundamental phonosurgical skills in an environment more similar to real clinical setting.

Materials and methods:

Cadavers

The study involved 20 cadavers donated to the Campus Management Center for the knowledge of Human Anatomy of the Department of Histology and Anatomy of University Miguel Hernandez of Elche (Spain) for the purpose of medical education and surgical research. Formaldehyde is a gas very soluble in water, the chemical composition of this presentation is 37 or 40% formaldehyde and 10% methanol diluted in water. This substance is used diluted to 10% for tissue fixation, which corresponds to a final concentration of 4% formaldehyde.³

The embalming fluids used in Thiel's method is a water-based mixture of monopropylene glycol, ammonium nitrate, potassium nitrate, sodium sulfite, boric acid, chlorocresol and minor quantities of formalin and bactericidal/antifungal agents.^{6,7} The first step of the embalming process is the perfusion, which takes place shortly after the arrival of the corpse to the anatomy department. Two fluids are infused simultaneously, one arterial (usually through the femoral or brachial artery) and one venous (usually through the upper sagittal sinus or brachial vein). This process takes several days and after this, the corpses are immersed in a tank with the embalming liquid for at least 4-6 months where the slow chemical reactions of the fluids and tissues are completed.¹⁰ The physiologic texture of the tissue is maintained by further effects of precipitation and linking up caused by the embalming solution. There is no shrinking or soaking of the soft tissues. Finally, they can then be stored in a sealed plastic bag until use, without the need for refrigeration.⁴

Specimen procurement

As many as 10 cadavers were phormolized for medical anatomy education and the other 10 were embalmed by Thiel's method and used in multiple surgical simulations. We dissected and extracted the larynx from the upper edge of the thyroid cartilage to the lower margin of the second tracheal ring, without the extrinsic laryngeal muscles. The specimen was isolated from the hyoid bone, esophagus and pharynx, as well as from other soft tissues.²⁵

Laryngeal dissection station

A temporal bone bowl was modified into a laryngeal dissection station with minimal changes.²⁴ The larynx was placed and fixed in the bowl using a cork whose half was inserted in the tracheal rings and the other half fixed to the flat surface of the bottom of the bowl. The cork was carved in such a way that the thickest part served as the base and the narrowest part was introduced into the tracheal lumen. Thumbtacks were used at equal distances to fix the cork to the specimen and finally plasticine to fix the cork to the flat surface. The supraglottic paramedian tissues were then sutured to the screws of the bowl to keep the larynx suspended and immobilized. After epiglottis elevation to visualize false vocal cords, arytenoids and the glottis, a laryngoscope is inserted through the anterior hole of the larynx and fixed.

Instrumentation

The procedures were performed using a microscope with 400mm focal length and proper magnification. Instruments necessary for open and endoscopic laryngeal training were

obtained from the operating room from a collection of no longer used instruments and included laryngoscopes, right and left-curved micro alligators, forceps, elevators and scissors.

For injection laryngoplasty we used a mixture of diluted, chilled gelatin for food use (1 package mixed with 240 ml of hot water and diluted 3 parts mixture to 1 part water until it reaches the appropriate consistency) and a 5 cc syringe with a 22G Chiba needle (0.7 x 203 mm) and fill it with the previous mixture.

To create a laryngeal lesion, we infiltrated between the epithelium and superficial lamina propria 0.2 ml of this mixture and blue methylene to simulate a benign vocal fold mass.

Phonosurgery simulation

Overall, 10 residents and junior otolaryngologists participated in this study performing the following procedures over a two month period. 1) microflap for exeresis of a simulated vocal cord lesion, 2) endoscopic injection laryngoplasty and 3) external via transcricothyroid membrane injection laryngoplasty.

The training sequences were alignment of the microscope with a 400 mm distance lens so that the vision was directly downwards and placed the laryngoscope attached to the larynx until achieving optimal visualization of both vocal cords along their entire length.

To perform the microflap they first palpated the entire vocal cord and then made an incision in the middle third of the lateral superior surface of the right vocal cord extending through the epithelium but without going deeper. They raised the flap just below the epithelium in the superficial portion of the lamina propria with special care not to traumatize the vocal ligament as described in the conventional microflap technique.^{27,28}

In the technique of endoscopic injection laryngoplasty, they palpated the vocal cord and mobilized the cricoarytenoid joint by pressing on the vocal process of the arytenoid. The injection needle was introduced through the laryngoscope by puncturing just lateral and anterior to the anterior extension of the left vocal process of the arytenoid, displacing the ventricular band if necessary to improve vision. The needle was inserted into the thyroarytenoid muscle injecting 1 cc of the prepared mixture while vocal cord swelling was observed. The key objective of this microlaryngoscopy vocal fold injection was to provide the participant with real-life restrictions as they relate to the relationship between the rigid laryngoscope tube and the larynx.

Finally, they removed the laryngoscope to perform external injection laryngoplasty via the cricothyroid membrane passing the needle through the cricothyroid membrane and directly visualizing the volume increase of the vocal cord once the material is injected.

Each participant was assigned an embalmed larynx in Thiel and another in formalin in order to have exposure to both preservation methods and perform the same surgical procedures, as described in **Table 1**. Immediately after performing the procedures, each participant was asked to evaluate anonymously the two models of larynges preservation using a Likert scale of five points ranging: 1 (poor/strongly disagree), 2 (moderate), 3 (good), 4 (very good) to 5 (excellent/strongly agree) regarding with information about the perception of vocal cord tissue quality and providing three specific procedures categories in relation with the similarity of *in vivo* phonosurgery (**Table 2**). The items were scored and the data codified and entered into a Numbers spreadsheet (Apple Inc.).

Statistical analysis

The results are reported according to the Strengthening the Reporting of Observational Studies in Epidemiology (STROBE) guidelines for observational studies.²⁹ Continuous variables were reported as median and interquartile ranges (25th–75th percentile). An univariate analysis was performed to evaluate the association between the study variables (VC stiffness appearance, realistic identification of the vocal process, VC color, mobility of CAJ, ease of separating tissue plane, Reinke's space approach, similar passage of needle to in vivo, satisfactory welling after the endoscopic injection, appropriate feeling of the passage of TM, satisfactory welling after the external injection) and the different independent variables (type of specimen). $P < 0.05$ was considered statistically significant (2-tailed test). The statistical package for social sciences was used (SPSS version 22.0.0, statistics from IBM SPSS, IBM Corporation, Armonk, NY).

Results

A total of 20 larynges, 10 embalmed in Thiel and 10 in formalin were used in this study and successfully dissected. We chose these techniques because they represent important phonosurgery landmark procedures in modern laryngology. When performing the microflap the incisions were made on the lateral superior surface of right vocal cords parallel to the vibrating edge. In Thiel's embalmed larynges the plane was easily developed with a microlaryngeal elevator in the superficial layer of the lamina propria and the mucosal cover was partially transparent with the elevator seen underneath. The vocal ligament could be seen deep to the plane and was easily preserved.

In formalin's larynges the stiffness of the mucosa results in deeper elevation, differing from the correct plane of dissection and the ability to preserve the vibrating edge. Overall, the mucosa was thicker than in Thiel's method impeding to complete the microflap and the exeresis of the simulated lesion.

A mixtured material with a viscosity similar to hyaluronic acid (currently used for laryngoplasty procedures) was injected into the vocal cords.

The median scores of the questionnaires were calculated to evaluate the quality of the tissues and the perceptions of the procedures. For the "perception of vocal cords quality", the global scores were 5 (excellent) in Thiel and 2 (moderate) for the formalin. Performing the different procedures during the microflap, as well as the endoscopic and external injection laryngoplasty in the vocal cords the scores were rated as excellent (5 (4-5)) in Thiel and moderate (2 (1-2)) in formalin.

During the investigation photographs were taken of the procedures being performed on both types of larynges. **Figs 1,2, and 3** illustrate the difference in vocal cords palpation and tissue quality as well as preservation of lamina propria, mobilization of arytenoids process and augmented vocal cord after injection laryngoplasty.

Comments in general favored Thiel's larynges over the formalin ones, with comments such as "good quality of tissue" and "realism" or "vocal cords life-like". In contrast, it was observed that the formalin ones had no increase in the volume after the injection of vocal cord.

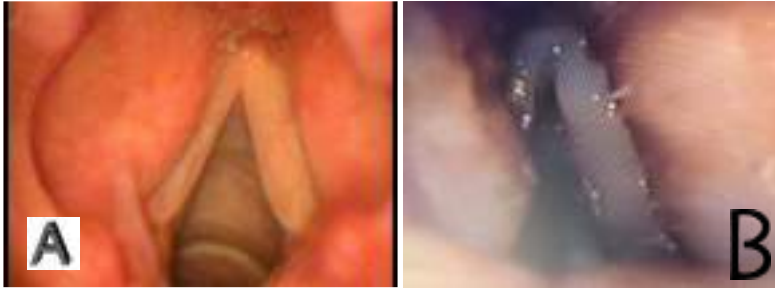

Figure 1: Thiel embalmed (A) and formalin- fixed vocal cords (B). The properties of thiel's specimens remain close to the fresh condition, including full-range arytenoid mobilization and vivid colors. The formalin-fixed tissues are less colorful and become more rigid, reflected by the partial or no mobilization of the arytenoid joint.

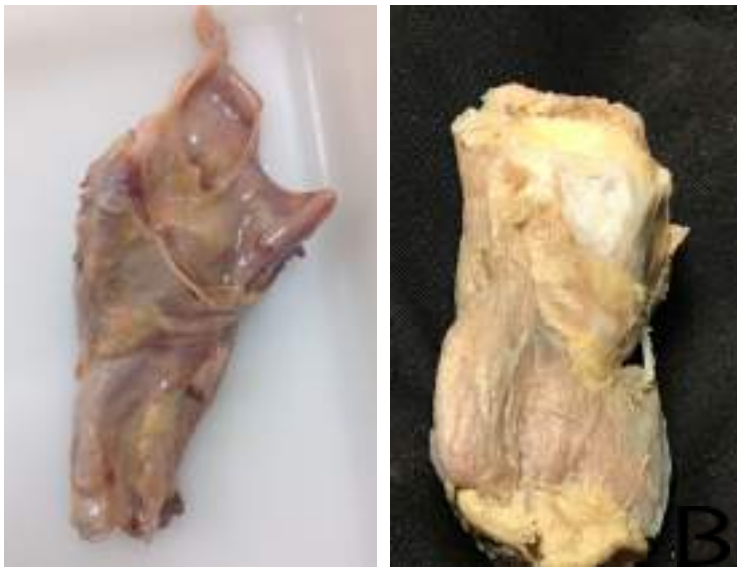

Fig 2: Thiel embalmed (A) and formalin-fixed (B) external appearance of the larynx

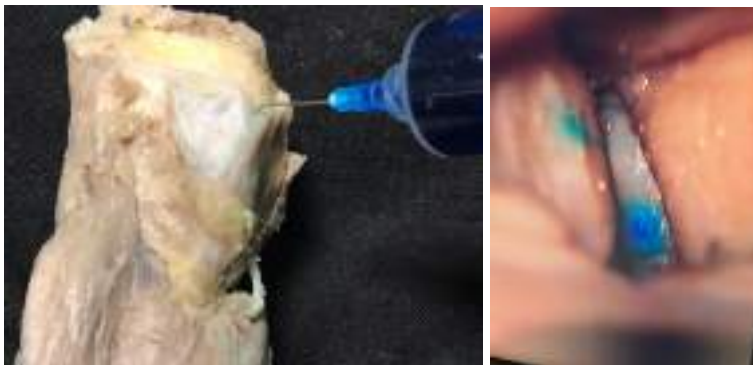

Fig 3: Injection laryngoplasty in formalin-fixed larynx.

Discussion

Otolaryngology is a highly technical and demanding specialty where the use of cadaver-based training models to teach, reinforce and simulate the variety of subspecialties technical skills is increasing and playing challenging roles in education and research purposes. Unlike the use of an ex vivo temporal bone laboratory as a necessary component of widely recognized otological surgical training, among the many surgical courses organized for teaching in otorhinolaryngology, it is rare to find one that includes phonosurgery. Perhaps one of the causes of this is the absence of a model that allows to accurately simulate the surgical experience of the delicate layers of the vocal cords and their mobility and pliability when palpating, injecting materials or dissecting simulated lesions. This is the main reason that animal models, especially the porcine larynges have been the most used option for endolaryngeal training nowadays, however there are many disadvantages in this model, along with the obvious anatomy variations that include the false vocal cords and arytenoids larger and the interarytenoid space not presented because a layer of mucosa connects the arytenoids. These anatomical differences can partially cover the true vocal cord making impossible to train vocal cord surgery without removing this mucosa first. Another important difference is that the true vocal cord of the pig lack a vocal ligament, so it is not possible to train phonosurgery, where the conservation of this ligament is one of the principal goals.¹⁹

Vocal cords in corpse adopt a lateralized position, lose volume and muscle tone so whereas fresh cadavers provide optimal conditions of vocal cords, they can only be used for a limited time period due to the inevitable decaying process of decomposition of the vocal cords (and other tissues) that directly start after death. Embalmed corpses generally offer a series of benefits, such as limited exposure to pathogens and the durability of the material that allows several procedures to be carried out over several days. Despite its irritant nature and being classified as carcinogenic (category 3 in the European Union, category 2 according to Regulation (EC) 1272/2008 and category 1 according to the International Agency for Research on Cancer), formaldehyde remains one of the most used substances in the departments of anatomy. The Thiel fixatives are mainly composed of large amounts of salts, small percentages of formaldehyde, ethylenglyol, boric acid and p-chlorocresol and generally speaking, the salts absorb water from the tissues as done when curing meat causing the considerable fragmentation of muscle proteins related to certain corrosive chemicals thought to cause the flexibility of Thiel embalmed body donors.^{4,10,30}

One of the advantages of surgical simulation training is the ability to measure and improve proficiency at no risk to the patient or trainee. The adaptation of the base of the otological station to attach the laryngeal piece allows it to be fixed firmly to its base maintaining the mobilization that simulates real conditions. Temporal bone dissection laboratories are a readily available resource in many residency programs and allow participants to work together or independently in an appropriate space. Although the practitioner must attach the laryngoscope with external support, the surgical microscope is available and familiarization with laryngeal instruments, magnification and illumination are available to achieve the haptic feedback that is lost in other models. In surgical simulation training is also important to sustain validation methodologies including a good sample size, definition of the expert and novice groups, and correctly selection of the tasks.^{1,31} In this study, we use 20 larynges with three procedures that involved tasks systematically harder to assess the participant's level of technical proficiency. The microflap technique allows to restore straight and symmetrical

vocal cords by preserving the layers of the delicate vocal mucosa and lamina propria required to preserve their normal vibration together with injection laryngoplasties externally or endoscopically. We also incorporate qualitative outcomes, such as the quality of the vocal cord after the microflap technique or quantitative outcomes (higher volume of vocal cord) to help expand the surgical skill validations in the future.

Several characteristics have to be examined to assess the suitability of a model for a phonosurgery model. Firstly, in the formalin larynges it becomes almost impossible to raise a flap, the incision of the vocal cord is rough and no possible removal of a simulated lesion because the different layers of the lamina propria are missed, the injection of material produce no increase in volume and the feedback with the syringe becomes hard through the passage in the vocal cords and the cricothyroid membrane altering the haptic sensation. In addition, the mobility of the cricoarytenoid joint, essential in the range of displacement and pliability of the vocal cords is imperceptible.

Finally, there must be close communication between the surgeon and the embalming technicians that allows the cricoarytenoid joints to be sufficiently mobile, since high levels of formalin will harden the tissue and joint and consequently the stiffness of the vocal cord. Our results emphasize that a structured phonosurgical training with Thiel-fixed larynges appear even more vivid than completely unfixed tissues concerning their color and haptic properties as satisfaction with the experience was high and the participants strongly believed that the simulated experience would translate into better performance in a real operating scenario.

Table 1. Phonosurgery steps TAM: thyroarytenoid muscle.

Steps	Tasks
1	Start in the embalmed larynx according to Thiel's method
2	Under microscopic vision palpate both vocal cords, from the vocal process of the arytenoid to the anterior commissure
3	Make an incision on the lateral superior border of the simulated right vocal lesion
4	Raise the flap below the epithelium in the superficial portion of the lamina propria without traumatizing the vocal ligament
5	Approach Reinke's space, use blunt dissection to separate the lesion from the lamina propria
6	Remove the lesion with a micro-clamp and scissors and then reject the flap
7	Through the laryngoscope inject 1cc in the left vocal cord (TAM), lateral and anterior to the vocal process of the arytenoids.
8	Remove the laryngoscope and externally, through the cricothyroid membrane, locate the TAM and inject 1 cc into the right vocal cord
9	Perform all the same procedures in the larynx preserved in formalin
10	Fill out the questionnaire

Table 2. Post-training aspects that participants were asked to evaluate for both cadavers with Thiel's method and formalin.

CAJ: cricoarytenoid joint, VC: vocal cord, TM: transcricothyroid membrane

Data are expressed as median (25th-75th percentile).

		Thiel, Median	Formalin, Median	P value
A. Perception of VC quality	VC stiffness appeared lifelike	5 (5-5)	2 (2-2)	< 0,001
	Identification of the vocal process felt realistic	5 (4-5)	2 (1-3)	0,002
	VC color was similar to human	4 (4-4)	2 (2-3)	0,005
	Mobility of CAJ appeared realistic	5 (4-5)	2 (1-2,25)	< 0,001
B. Procedures				
Microflap	Ease of separating tissue plane	5 (4-5)	2 (1-2)	< 0,001
	Reinke's space approach was effective	5 (4-5)	1 (1-2)	< 0,001
Endoscopic injection laryngoplasty	Feeling of the passage of needle was similar to <i>in vivo</i>	5 (4-5)	2 (1-2)	< 0,001
	Swelling after the injection was satisfactory	5 (4,75-5)	2 (1,75-3)	0,002
External injection laryngoplasty	Feeling of the passage of TM was appropriate	5 (4-5)	1,5 (1-2)	< 0,001
	Swelling after the injection was satisfactory	5 (4-5)	2 (1,75-2,25)	< 0,001

Bibliography

1. Windsor JA (2009) Role of simulation in surgical education and training. ANZ J Surg 79:127–132
2. Holland JP, Waugh L, Horgan A, Paleri V, Deehan DJ. Cadaveric hands-on training for surgical specialties: is the back to the future for surgical skills development? J Surg Educ. 2011;68(2):110-116.
3. Brenner, E. (2014). Human body preservation - old and new techniques. *Journal of Anatomy*, 224(3), pp.316-344.
4. Eisma R, Lamb C, Soames R. From formalin to thiel embalming: What changes? One anatomy department's experiences. Clin Anat 2013; 26: 564-71.
5. Eisma R, Wilkinson T. From "Silent Teachers" to Models. PLOS Biol 2014; 12: e1001971
6. Brenner E. Human body preservation - old and new techniques. J Anat 2014; 224: 316-44.
7. Thiel W. An arterial substance for subsequent injection during the preservation of the whole corpse. Ann Anat 1992; 174: 197-200.
8. Thiel W. The preservation of the whole corpse with natural color. Ann Anat 1992; 174: 185-95.

9. Benkhadra M, Gérard J, Genelot D, Trouilloud P, Girard C, Anderhuber F et al. Is Thiel's embalming method widely known? A world survey about its use. *Surg Radiol Anat* 2010; 33: 359-63.
10. Jaung R, Cook P, Blyth P. A comparison of embalming fluids for use in surgical workshops. *Clin Anat* 2011; 24: 155-61.
11. Hunter A, Eisma R, Lamb C. Thiel embalming fluid-A new way to revive formalin-fixed cadaveric specimens. *Clin Anat* 2014; 27: 853-5.
12. Contag, S. P., Klein, A. M., Blount, A. C. and Johns, M. M. (2009), Validation of a laryngeal dissection module for phonomicrosurgical training. *The Laryngoscope*, 119: 211-215. doi:10.1002/lary.20018
13. Holliday, M. A., Bones, V. M., Malekzadeh, S. and Grant, N. N. (2015), Low-cost modular phonosurgery training station: Development and validation. *The Laryngoscope*, 125: 1409-1413. doi:10.1002/lary.25143
14. Klein, A. M. and Gross, J. (2017), Development and validation of a high-fidelity phonomicrosurgical trainer. *The Laryngoscope*, 127: 888-893. doi:10.1002/lary.26230
15. Fleming, J., Kapoor, K., Sevdalis, N. and Harries, M. (2012), Validation of an operating room immersive microlaryngoscopy simulator. *The Laryngoscope*, 122: 1099-1103. doi:10.1002/lary.23240
16. Michael Ghirelli, Francesco Mattioli, Gaia Federici, Gaetano Ferri, Andrea Malagoli, Marco Trebbi, Livio Presutti. Ex Vivo Porcine Larynx Model for Microlaryngoscopy Laryngeal Surgery: Proposal for a Structured Surgical Training. *Journal of Voice*, 2019, ISSN 0892-1997 <https://doi.org/10.1016/j.jvoice.2019.02.007>.
17. Effat, K. (2005). The laryngeal dissection laboratory. *The Journal of Laryngology & Otolaryngology*, 119(12), 981-984. doi:10.1258/002221505775010841
18. Klockars, T. and Kinnari, T. J. (2014), An affordable model for endolaryngeal phonomicrosurgery: Chicken wings and foam pipe insulation tube. *The Laryngoscope*, 124: 1906-1908. doi:10.1002/lary.24576
19. Nasser Kotby, M., Wahba, H., Kamal, E., El-Makhzangy, A. and Bahaa, N. (2012). Animal Model for Training and Improvement of the Surgical Skills in Endolaryngeal Microsurgery. *Journal of Voice*, 26(3), pp.351-357.
20. Dedmon, M., Paddle, P., Phillips, J., Kobayashi, L., Franco, R. and Song, P. (2015). Development and Validation of a High-Fidelity Porcine Laryngeal Surgical Simulator. *Otolaryngology–Head and Neck Surgery*, 153(3), pp.420-426.
21. Verma, S., Dailey, S., McMurray, J., Jiang, J. and McCulloch, T. (2010). Implementation of a program for surgical education in laryngology. *The Laryngoscope*, 120(11), pp.2241-2246.
22. Nixon, I. J., Palmer, F. L., Ganly, I. and Patel, S. G. (2012), An integrated simulator for endolaryngeal surgery. *The Laryngoscope*, 122: 140-143. doi:10.1002/lary.22441
23. Paczona R. A cadaver larynx holder for teaching laryngomicrosurgery. *J Laryngol Otol* 1997;111:56–57.
24. Dailey SH, Kobler JB, Zeitels SM. A laryngeal dissection station: educational paradigms in phonosurgery. *Laryngoscope* 2004;114:878–882.
25. Mohamed AS, McCulloch TM. A larynx holder: a device for training in microlaryngeal surgery. *Laryngoscope* 2004;114:1128–1129.
26. Amin M, Rosen CA, Simpson CB, Postma GN. Hands-on training methods for vocal fold injection education. *Ann Otol Rhinol Laryngol* 2007;116:1–6.

27. Sataloff RT, Spiegel JR, Heuer RJ, et al. Laryngeal mini-microflap: a new technique and reassessment of the microflap saga. *J Voice* 1995;9: 198-204.
28. Courey, M. S., Garrett, C. G. and Ossoff, R. H. (1997), Medial Microflap for Excision of Benign Vocal Fold Lesions. *The Laryngoscope*, 107: 340-344. doi:10.1097/00005537-199703000-00012
29. Von Elm, E., Altman, D., Egger, M., Pocock, S., Gøtzsche, P. and Vandenbroucke, J. (2007). The Strengthening the Reporting of Observational Studies in Epidemiology (STROBE) statement: guidelines for reporting observational studies. *The Lancet*, 370(9596), pp.1453-1457.
30. Ottone N, Vargas C, Fuentes R, del Sol M. Walter Thiel's Embalming Method: Review of Solutions and Applications in Different Fields of Biomedical Research. *International Journal of Morphology*. 2016;34(4):1442-1454.
31. Van Nortwick, S., Lendvay, T., Jensen, A., Wright, A., Horvath, K. and Kim, S. (2010). Methodologies for establishing validity in surgical simulation studies. *Surgery*, 147(5), pp.622-630.