

UNIVERSIDAD MIGUEL HERNÁNDEZ

FACULTAD DE MEDICINA

TRABAJO DE FIN DE GRADO EN PODOLOGÍA



**Osteonecrosis de Renander.
Revisión de casos clínicos.**

NOMBRE: Carolina Fernanda Rodríguez Báez

EXPEDIENTE: nº 848

TUTOR: SANCHEZ PEREZ, SALVADOR PEDRO

Departamento y área: Dpto. Psicología de la Salud. Enfermería

Curso académico: 2017 – 2018

Convocatoria de Junio

A la atención de la Vicedecana de Grado

Índice de contenidos

Resumen y palabras clave	4
Abstract and keywords	5
Introducción.....	6
Justificación	12
Objetivos	12
Material y métodos	13
Resultados	16
Discusión.....	21
Limitaciones del estudio	25
Conclusiones.....	26
Bibliografía	27



Índice de tablas y figuras

Tabla 1: Estrategia de búsqueda.....	14
Tabla 2: Material. Referencias bibliográficas.....	15
Tabla 3. Análisis de casos.....	17
Tabla 4: Resumen de casos.....	18
Tabla 5. Diagnóstico diferencial de la Osteonecrosis de Renander.	19
Figura 1. Imagen de resonancia magnética	10
Figura 2. Gammagrafía de ambos sesamoideos con osteonecrosis.....	11

Abreviaturas

FCH:	Flexor corto del Hallux
FLH:	Flexor largo del Hallux
AMTFH:	Articulación metatarsofalángica del hallux
AMTF:	Articulación metatarsofalángica
LIP:	Ligamento intermetatarsal profundo
VIH:	Virus de inmunodeficiencia humana
AIFP:	Articulación interfalángica proximal
RM:	Resonancia magnética
⁹⁹ Tc:	Tecnecio 99
TC:	Tomografía computarizada.
AMTTF:	Articulación metatarsofalángica

Resumen

Introducción: El aporte sanguíneo al tejido óseo se puede ver interrumpido por diferentes causas, es un proceso infrecuente al que se le conoce como Osteonecrosis de Renander o necrosis avascular.

Objetivo: describir las características de los pacientes que pueden verse afectados por la osteonecrosis de sesamoideos, establecer la causa y el diagnóstico diferencial de la misma.

Material y métodos: Se ha realizado una revisión bibliográfica dirigida a obtener casos clínicos sobre la osteonecrosis de sesamoideos del pie. Se han realizado búsquedas en Pubmed, Science Direct, y Dialnet. Hemos obtenidos 9 referencias bibliográficas con 16 pacientes.

Resultados y discusión: La causa de la osteonecrosis es desconocida en la mayoría de nuestros pacientes (87,5%). El diagnóstico de la osteonecrosis de Renander se realiza a través de exploración clínica, Radiología, Resonancia Magnética, Tomografía computarizada y Gammagrafía ósea. La edad media de los pacientes es de 28 años. Los casos se han distribuido en 10 mujeres (62,5%) y 6 hombres (37,5%), siendo su frecuencia de 1,67:1. **Conclusiones:** El tratamiento inicial es conservador. En el 62,5% de los casos fracasa el tratamiento conservador y es necesaria la sesamoidectomía. El diagnóstico diferencial de la osteonecrosis se realiza con las fracturas de estrés.

Palabras clave: “huesos sesamoideos”, “osteonecrosis”, “Renander”, “necrosis avascular”, “fractura por estrés”

Abstract

Introduction: The blood supply to the bone tissue can be interrupted by different causes it is an infrequent process, known as Renander's Osteonecrosis or avascular necrosis.

Objective: is to describe the characteristics of patients that can be affected by osteonecrosis of sesamoids, establish the cause and differential diagnosis.

Material and methods: A literature review directed to obtain cases report of sesamoids bone's osteonecrosis at the foot. We have searched Pubmed, Science Direct, and Dialnet. We have obtained 9 bibliographical references with 16 patients.

Results: The cause of Renander's osteonecrosis is unknown in most of our patients (87.5%). The diagnosis of Renander's osteonecrosis is made through clinical exploration, radiology, magnetic resonance, computerized tomography and bone scintigraphy. The average age of the patients is 28 years. The cases were distributed among 10 women (62.5%) and 6 men (37.5%), with a frequency of 1.67: 1. **Conclusions:** The initial treatment is conservative. In 62.5% of cases, conservative treatment fails and sesamoidectomy is necessary. The differential diagnosis of osteonecrosis is made with stress fractures.

Keywords: "Sesamoid bones", "Osteonecrosis", "Renander", "Avascular necrosis", "Stress fracture".

Introducción

Debajo de las cabezas de los metatarsianos se ubican unos pequeños huesos denominados sesamoideos. Cuando los encontramos alrededor de las cabezas del metatarsiano segundo al cuarto los denominamos accesorios. Bajo la cabeza del primer metatarsiano encontramos siempre huesos sesamoideos. Habitualmente son dos.

Ambos sesamoideos se ubican central y plantar a la cabeza del primer metatarsiano. Estos huesos pueden ser semiovoides o redondos por lo que se consideran variables en morfología. Ambos sesamoideos son diferentes. El sesamoideo tibial (o medial) es más grande, ovoide y alargado y se localiza internamente en la rama medial del tendón del flexor corto del Hallux (FCH). El sesamoideo peroneal (o lateral) es más pequeño y circular, se encuentra en la rama lateral del mismo tendón (FCH). El sesamoideo tibial tiene un mayor tamaño y peso y presenta una mayor predisposición a patologías que el peroneal (Dedmond B. et al, 2006 y Boike A. et al, 2011)

En estos huesos también se insertan porciones de los tendones aductores y abductores del primer dedo. Están suspendidos por el ligamento sesamoideo medial y lateral, que se extiende desde la cabeza metatarsal y se inserta en la porción medial del sesamoideo tibial y porción lateral del sesamoideo peroneal. Esta disposición ligamentosa sobre el aparato sesamoideo contribuye al movimiento del plato plantar de la primera articulación metatarsofalángica del Hallux (AMTFH); estructura entendida como vital para la función de deslizamiento de la articulación. Adicionalmente, se encuentra el ligamento intermetatarsal profundo (LIP) que se extiende desde el sesamoideo peroneal

hacia el cuello del segundo metatarsiano, así como un ligamento intersesamoidal que une ambos huesos y contribuye al plato plantar. (Boike A. et al, 2011 Dedmond B. et al 2006 y Cohen B. 2009)

Los sesamoideos del primer metatarsiano se osifican alrededor de los 7-10 años de edad (Boike A. et al, 2011) Se forman a partir de dos centros de osificación. Su incompleta fusión conduce a sesamoideos bipartitos o multipartitos. Se estima que entre el 7-30% de las personas posee sesamoideos bipartitos y el 90% de éstos afecta al sesamoideo tibial (medial). El 80-90% de los sesamoideos bipartitos se producen en ambos pies. El hecho de que la mayoría de los pacientes con sesamoideos bipartitos no puedan recordar un evento agudo en el pasado y que sean asintomáticos respalda la suposición de que se trata de un trastorno de osificación y, por tanto, la frecuencia con la que un episodio traumático agudo o un estrés crónico puede llevar a un sesamoideo bipartito, aún no está clara. (Boike A. et al, 2011 y Ribbans W. et al, 2016)

Función de los sesamoideos:

La primera AMTF, incluidos los sesamoideos, experimenta grandes fuerzas durante la actividad, como en el salto. Los sesamoideos llevan a cabo las siguientes funciones:

- Aumenta la ventaja mecánica del FCH al aumentar el brazo de palanca del mismo desde el centro de rotación de la AMTF.
- Estabiliza el primer radio.
- Protege el cartílago articular plantar de la AMTF del primer dedo.
- Reduce la fricción de la primera cabeza metatarsal y actúa como una plataforma para la zona plantar de la articulación a medida que la cabeza del primer metatarsiano rueda y se desliza sobre la placa.

- Distribuye el soporte de peso a medida que la fuerza corporal se mueve hacia adelante sobre la columna interna.
- Protege el tendón del Flexor largo del Hallux (FLH).
- Aumenta el Mecanismo de Windlass como continuación de la aponeurosis plantar. (Ribbans W. et al 2016)

Vascularización de los sesamoideos

Comprender el suministro arterial de los sesamoideos es importante para conocer las lesiones, comprender la curación y permitir un pronóstico más preciso de cara a los tratamientos. El suministro de sangre ósea a los sesamoideos es complejo y principalmente extraóseo. El mayor suministro de sangre sigue la dirección proximal y plantar. Cada sesamoideo tiene su propia vascularización pero puede tener 2 o 3 vías de suministro, la arteria plantar medial, el arco plantar o de ambas fuentes. El suministro de sangre a la zona distal se realiza a través de la cápsula sinovial y el volumen es relativamente bajo. Se debe tener en cuenta que el suministro vascular distal es más dorsal y el único suministro de sangre intraósea es de proximal a dorsal. Debido al suministro vascular predominantemente plantar, los abordajes quirúrgicos plantares y el traumatismo plantar contundente pueden comprometer la circulación. (Cohen B. 2009 y Pretterklieber, M.L 1992))

La vascularización de los sesamoideos puede verse interrumpida lo que desemboca en la muerte del tejido óseo. Este proceso se conoce actualmente como Osteonecrosis, necrosis avascular, necrosis aséptica y necrosis isquémica. Antiguamente también era conocida como osteocondritis. La osteonecrosis de los sesamoideos es conocida como Osteonecrosis de Renander, quien la describió por primera vez.

Clínica:

La osteonecrosis de Renander afecta con mayor frecuencia a las mujeres -en probable relación con la utilización de zapatos de tacón alto y la mayor incidencia en ellas de Hallux valgus-, y fundamentalmente, afecta en la 2ª y 3ª décadas de vida. (Fleischli J. et al 1995). Se asocia con dolor en la zona plantar, anterior e interna del pie, en carga y durante la marcha, aumentando en el tercer rocker, donde los dedos se encuentran en extensión forzada. La sintomatología puede comenzar de forma insidiosa o tras un traumatismo. La palpación en la zona es dolorosa y la movilidad se ve limitada en la primera AMTF, con dolor que exagera a la dorsiflexión y a la flexión plantar contra resistencia y síntomas inflamatorios locales. En reposo no suele doler. Sin tratamiento, son frecuentes las hiperqueratosis plantares y en menor medida subluxación dorsal de la primera falange. (Navarro Marruedo J. et al, 2015 y Fleischli J. et al 1995)

Diagnóstico de la Osteonecrosis de Renander:

La radiología tiene una baja sensibilidad con la osteonecrosis. Se utilizan proyecciones dorsoplantares, oblicua, lateral y axial (la proyección de Walter Müller es la que más información proporciona). Inicialmente la radiografía es normal, hasta pasados 6-12 meses después del inicio de la clínica no se observan las primeras alteraciones. El primer hallazgo es osteopenia difusa, se alternan zonas de mayor y menor densidad, reflejan la aposición de hueso nuevo sobre las trabéculas de hueso necrótico, e incluso es posible observar un aumento de densidad. (Julsrud ME. 1997, Navarro Marruendo J. et al 2015)

La prueba de elección en el diagnóstico precoz de la osteonecrosis es la resonancia magnética (RM), siendo altamente sensible a los cambios isquémicos del hueso, las secuencias potenciadas en T1 y T2 se utiliza para realizar el diagnóstico diferencial y definitivo. (Fleischli J. et al 1995)

Tal y como se observa en la figura 1, en la imagen A, señalando la flecha, se aprecia fragmentación del sesamoideo tibial con hipointensidad de los dos fragmentos, que es el dato que define típicamente la alteración vascular. Mientras que en la imagen B, la secuencia potenciada en T2, se aprecia hiperintensidad en el sesamoideo medial, donde señala la flecha, sin alteraciones de partes blandas adyacentes.

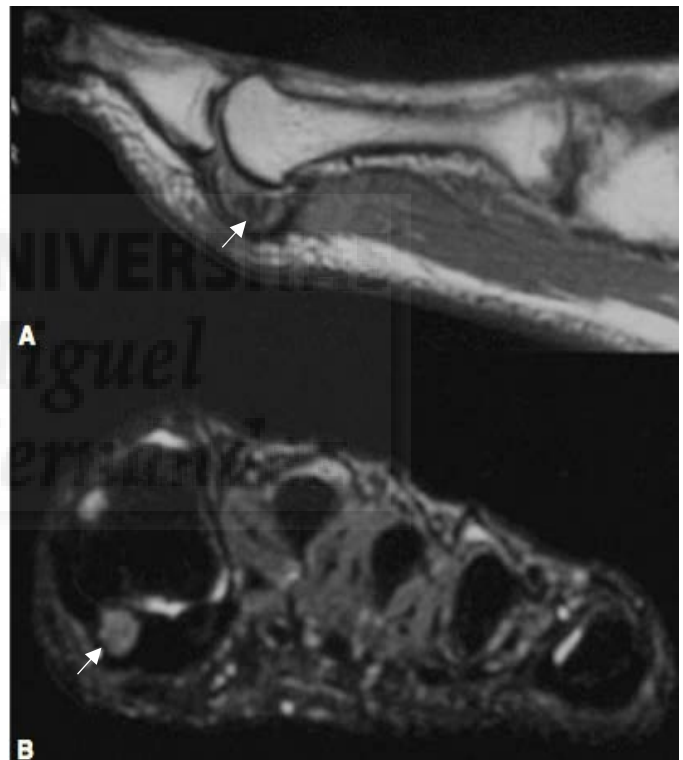


Figura 1. Imagen de resonancia magnética.
Extraída de *Osteonecrosis de un sesamoideo del pie como causa de metatarsalgia. Aspectos clínico-radiológicos* 2008

Al tratarse de una patología ósea, también se puede utilizar la gammagrafía ósea para su diagnóstico, donde el radionúclido usado es el Tecnecio-99 (^{99}Tc). (Navarro Marruedo J. et al, 2015 y Julsrud ME, 1997). En la osteonecrosis se observa una hipercaptación en la zona afectada en proceso de revascularización (Figura 2). En zonas de necrosis hay ausencia de captación, siendo característico un núcleo central rodeado de zona de hipercaptación (Navarro Marruedo J. et al, 2015).

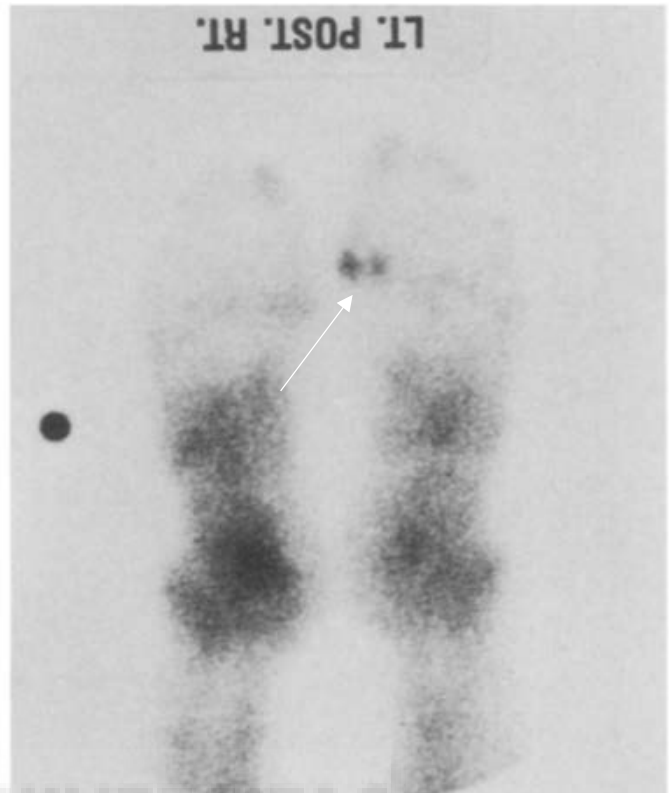


Figura 2. Gammagrafía de ambos sesamoideos con osteonecrosis
Extraída de *Osteonecrosis of the tibial and fibular sesamoids in an aerobics instructor*. 1998

Tratamiento:

Inicialmente es conservador, basado en reposo funcional, antiinflamatorios no esteroideos, ortesis plantares que descarguen la presión bajo los sesamoideos y calzados con modificaciones externas. Tras 6-12 meses con persistencia de la sintomatología se puede indicar el tratamiento quirúrgico. (Dedmond B. et al, 2006 Cohen B. 2009, Navarro Marruedo J. et al 2015 y Julsrud ME 1995).

Justificación

La etiología de la Osteonecrosis de Renander es desconocida aunque se relaciona con microtraumatismos de repetición, circunstancias de sobrecarga o anomalías congénitas del aporte vascular. (Fleischli J. et al, 1995). En la actualidad no hay acuerdo en cuál de los sesamoideos es el más afectado; autores como Renander y Julsrud defienden que es el medial, ya que es el de mayor tamaño y soporta una mayor carga. (Renander A. 1924 y Julsrud ME 1995).

Patologías como sistémicas como la hipofibrinólisis, trombosis, VIH (Lamas J.L. et al 2010), y otras, también han sido relacionadas como causa de osteonecrosis (Casanova Morote A. et al 2007). También en tratamiento prolongado con corticoides. (Casanova Morote A. et al 2007)

Objetivos

1. Describir la edad de presentación, sexo, el sesamoideo más afectado y el tratamiento de la osteonecrosis de Renander.
2. Establecer la causa y el diagnóstico diferencial de la osteonecrosis de Renander

Material y métodos

Hemos realizado una revisión bibliográfica dirigida a obtener información sobre la osteonecrosis de sesamoideos del pie. Se han realizado búsquedas en Pubmed, Science Direct, y Dialnet. La búsqueda ha sido dirigida a encontrar descripciones de casos clínicos.

Los descriptores utilizados han sido *Sesamoid bones [MeSH Terms], disorder, pain [MeSH Terms]* y *foot* en inglés así como huesos sesamoideos, Renander y dolor en español.

Los criterios de selección para realizar esta revisión han sido:

Filtros de búsqueda:

- Texto completo de acceso público o en la biblioteca de la Universidad Miguel Hernández.
- Idioma español o inglés.
- Humanos.
- Sin filtro de intervalo temporal.

Criterios de inclusión:

- Casos clínicos

Criterios de exclusión:

- Casos atípicos (obtenido en el título).
- Revisiones.
- Descripción de técnicas de tratamiento.
- Osteonecrosis de rótula – Osgood-Schlatter- (si seleccionamos “*Osteonecrosis sesamoid*” entran resultados de rótula, pero si se añade *foot*, desaparecen los resultados de pie).

Términos de búsqueda	Resultados Pubmed	Resultados Science direct	Resultados Dialnet
<i>“Sesamoid bones [Mesh Term][, disorder, pain, foot”</i>	25	42	0
<i>“Huesos sesamoideos, Renarder y dolor”</i>	0	0	0
<i>MeSH: “sesamoid bones” AND Osteonecrosis” AND “foot”</i>	13	282	0
<i>“Osteonecrosis sesamoid”</i>	31	328	0
<i>“Osteonecrosis sesamoideo”</i>	0	35	4

Tabla 1: Estrategia de búsqueda

Hemos encontrado un total de 760 artículos con las estrategias de búsquedas referenciadas en la tabla. Aplicando los criterios de exclusión nos quedamos con 45. Aplicando los criterios de inclusión nos quedamos con 10, ninguno repetido.

De estas 10 referencias bibliográficas finalmente y tras su análisis se ha descartado 1 que el diagnóstico final era fractura por estrés y no una osteonecrosis de sesamoideos del pie.

Autores	Título	Revista/libro	Localización
Santos Sánchez J, Gutiérrez Díez J, García Alonso J, Ramos Pascua L (2008)	<i>“Osteonecrosis de un sesamoideo del pie como causa de metatarsalgia. Aspectos clínico-radiológicos”</i>	SEMERGEN - Medicina de Familia	(6):300-302.
Renander A. (1924)	<i>“Two cases of typical osteochondropathy of the medial sesamoid bone of the first metatarsal”</i>	Acta Radiológica	Volumen 3(6):521-527.
Julsrud ME. (1997)	<i>“Osteonecrosis of the tibial and fibular sesamoids in an aerobics instructor”</i>	The Journal of Foot and Ankle Surgery	Jan-Feb;36(1):31-5
Ogata K, Sugioka Y, Urano Y, Chikama H 2003	<i>“Idiopathic osteonecrosis of the first metatarsal sesamoid”</i>	Skeletal Radiology	15(2):141-145
Toussirot É, Jeunet L, Michel F, Kantelip B, Wendling D. (2003)	<i>“Avascular necrosis of the hallucal sesamoids update with reference to two case-reports”</i>	Joint Bone Spine	70(4):307-309
Aşkın A, Güvendi E, Tosun A, Tosun Ö (2017)	<i>“Osteonecrosis of the sesamoid bones: Two case reports”</i>	Journal of Clinical and analytical medicine	8 (Suplemento 3).
Waizy H, Jäger M, Abbara-Czardybon M, Schmidt T, Frank D (2008)	<i>“Surgical Treatment of AVN of the Fibular (Lateral) Sesamoid”</i>	Foot & Ankle International	29(2):231-236
Albiol Ferrer J.M, Casajuana Walter N, Padrós Sánchez C, Llorach Pellicer A.M (1994)	<i>“Osteonecrosis atraumática de un sesamoideo”</i>	Revista Española de Podología.	Vol. 5, num. 1, p.34-38
Tarazona Velutini P.F, Ochoa Olvera L, Romo Rodríguez R. (2013)	<i>“Enfermedad de Renander: diagnóstico y tratamiento”</i>	Anales médicos de la asociación médica del centro médico ABC	58 (3): 187-191

Tabla 2: Material. Referencias bibliográficas

Resultados

Tras el análisis bibliográfico, de cada caso clínico se ha extraído sexo, edad, sesamoideo afectado, la causa de la patología, pruebas diagnósticas, diagnóstico diferencial y tipo de tratamiento (tabla 3).

Autor/año.	Nº de casos	Edad	Sesamoideo	Causa/T clínica	Tratamiento	Resultados	Diagnostico Diferencial	Diagnóstico
Santos Sánchez, J.Á. et al. (2008)	Hombre	37 años	Tibial	Desconocido 1 año	Conservador	Refiere mejoría	Sesamoiditis Fracturas de estrés Necrosis avascular Sesamoideo bipartito	RX Clínica RM en T1 y T2
Renander, A. (1924)	Hombre	13 años	Tibial	Desconocida 1 año	Conservador	Refiere mejoría		RX Clínica
	Mujer	36 años	Tibial	Desconocida 3-4 años	Sesamoidectomía afectado			
Julsrud, M. (1997)	Mujer	22 años	Ambos	Traumatismo repetitivos 2 meses	Sesamoidectomía completa y fusión AIFP	Refiere mejoría	Fracturas por estrés	RX ⁹⁹ Tc
Ogata, K. Et al. (1986)	Hombre	16 años	Peroneal	Desconocida 4 meses	Conservador Sesamoidectomía afectado	Refiere mejoría.		RX Clínica ⁹⁹ Tc
	Hombre	15 años	Tibial	Desconocida 2 años	Conservador Sesamoidectomía afectado			
	Mujer	27 años	Tibial	Desconocida 4 años	Conservador Sesamoidectomía afectado	Refiere mejoría		
	Mujer	24 años	Tibial	Desconocida 3 años	Conservador Sesamoidectomía afectado	Refiere mejoría		RX Clínica ⁹⁹ Tc

Toussiro, E. Et al. (2003)	Hombre	49 años	Peroneal	Desconocida 18 meses	Conservador Sesamoidectomía afectado	Refiere mejoría	Osteoma osteoides Fractura	RX TC RM en T1
	Mujer	35 años	Peroneal	Desconocida 6 meses	Conservador	Mejora a los 6 meses		
Aşkın, A. Et al (2017)	Mujer	30 años	Tibial	Desconocida 10 días	Conservador	Refiere mejoría		Clínica Rx TC RM en T1
	Mujer	32 años	Tibial	Desconocida 1 mes	Conservador	Refiere mejoría		
Waizy, H. Et al. (2008)	Mujer	23 años	Peroneal	Desconocida 1 año	Conservador Sesamoidectomía afectado	Refiere mejoría	Artritis reumatoide Osteomielitis Gota Fractura Pseudoartrosis	Clínica Rx TC RM en T1 y T2
	Mujer	25 años	Peroneal	Desconocida 10 meses	Conservador Sesamoidectomía afectado			
Ferrer Albiol, J.M. (1994)	Hombre	36 años	Peroneal	Desconocido 2 años	Conservador Extirpación parcial del sesamoideo afectado	Refiere mejoría	Osteoporosis Fractura	Clínica Rx TC Gammagrafía ósea
Tarazona Velutini P.F. et al. (2013)	1 Mujer	26 años	Peroneal	Gimnasta. No antecedentes patológicos. 1 año	Conservador Sesamoidectomía afectado	Refiere mejoría	Sesamoiditis	Clínica Rx RM en T1

Tabla 3. Análisis de casos

Hemos obtenido un total de 16 casos clínicos (tabla 4) que se distribuyen en 6 hombres (37,5%) y 10 mujeres (62,5%), siendo su media de edad de $28 \pm 4,98$ años en mujeres, y de $27,66 \pm 14,98$ años para hombres.

Casos		16
Hombres		6
Mujeres		10
Edad media		
Hombres		$27,66 \pm 14,98$ años
Mujeres		$28 \pm 4,98$ años
Sesamoideo afectado		
Peroneal		7
Tibial		8
Ambos		1
Causa		
Traumatismos repetitivos		2
Desconocida		14
Tiempo de clínica		
Rango		Media 16,6 meses
Rango sin valores límite		Media 20,9 meses
Tratamiento		
Conservador		5
Combinación (conservador + quirúrgico)		10
Quirúrgico		1
Resultados		
Refieren mejoría		16
Diagnóstico diferencial:		
		Sesamoiditis Fracturas por estrés Sesamoideo Bipartito Osteoma Osteoide Artritis Reumatoide Osteomielitis Gota Pseudoartritis Osteoporosis
Pruebas diagnósticas		
Clínica		16
Radiografías (Rx)		16
Resonancia magnética (RM)		8
Gammagrafía ósea (GM)		7
Tomografía computarizada (TC)		7

Tabla 4: Resumen de casos

Respecto a la distribución de la patología osteonecrótica de los sesamoideos, nos encontramos que el peroneal está afecto en 7 sujetos de 16, mientras que el tibial se ve afectado en 8 de los 16 pacientes. Sólo en una paciente, mujer de 22 años, la osteonecrosis se ubica en ambos sesamoideos.

En un 87,5% la causa de la osteonecrosis de Renander es desconocida. Sólo en un 12,5% se asocia a traumatismos repetitivos.

La media de tiempo de evolución de clínica en los pacientes es de 16,6 meses. Si eliminamos los valores límites de tiempo, aquellos que no superan los 6 meses de evolución la media es de 20,9 meses.

El diagnóstico diferencial solo figura en las referencias publicados a partir de 1997 (6 referencias, cinco diagnósticos diferenciales). Los diagnósticos diferenciales están plasmados en la tabla 5.

Diagnóstico diferencial de la osteonecrosis de Renander
Sesamoiditis
Fracturas por estrés
Sesamoideo Bipartito
Osteoma Osteoide
Artritis Reumatoide
Osteomielitis
Gota
Pseudoartritis
Osteoporosis

Tabla 5. Diagnóstico diferencial de la Osteonecrosis de Renander.

En cuanto a los métodos diagnósticos en el 100% de los casos clínicos (16 pacientes) se ha utilizado la clínica y la radiografía convencional. Además de éstas, se utilizaron otras pruebas como la RM en 8 pacientes (50%), en 7 se

utilizó la tomografía computarizada (43,75%) y en 6 pacientes se utilizó la gammagrafía ósea con tecnecio-99 (37,5%). A ninguno de los pacientes se les realizó todas las pruebas, siendo la combinación más usada la de RM y TC (6 pacientes, 37,5%)

Por último, el tratamiento fue únicamente conservador en 5 personas (31,25%) y fue necesaria la intervención quirúrgica tras fracaso de los tratamientos de primera línea en 10 de los restantes (62,5%). La paciente restante fue tratada únicamente con cirugía (6,25%). Entre los pacientes tratados quirúrgicamente, a 9 se les realizó la extirpación del sesamoideo afectado (81,81%), a 1 se le extirparon los dos sesamoideos (9,09%) y a otro se le realizó una sesamoidectomía parcial del sesamoideo afectado (9,09%).

La paciente con osteonecrosis en ambos sesamoideos fue tratada únicamente con cirugía sin tratamiento conservador. La intervención consistió en sesamoidectomía de ambos sesamoideos y fusión de la articulación interfalángica proximal.

El 100% de los pacientes refieren mejoría tras el tratamiento, independientemente de que sea quirúrgico, conservador o ambos.

Discusión

Los pacientes con osteonecrosis de Renander no siempre van a presentar un dolor localizado bajo la cabeza del primer metatarsiano, puede ser referido a los alrededores de dicha zona. Durante la marcha, el momento más doloroso será la fase de despegue digital. En el caso de pacientes con pie cavo y metatarsiano plantaflexionado irá acompañado de hiperqueratosis. Los síntomas neuríticos como parestesias pueden tener lugar si el nervio se ve comprimido por el edema, la inflamación. En la exploración en descarga, la flexión dorsal y plantar contra resistencia son dolorosas para el paciente.

Se trata de una patología muy infrecuente pero puede presentarse en consulta por lo que debemos incluirla en los diagnósticos diferenciales de metatarsalgias de la cabeza del 1º metatarsiano.

Autores como Navarro Marruedo, J. et al. (2015), exponen en su revisión que sospecharemos de una osteocondritis sobretodo en atletas jóvenes, deportistas, bailarines de ballet de entre 20 y 30 años. Por otro lado, Garrido I, et al (2008) asocian esta patología con mayor frecuencia a mujeres, fundamentalmente en la 2ª y 3ª década de vida. Esta última teoría es apoyada por Fleischli J. et al (1995) y Taylor J. et al (1993) coincidiendo con los resultados obtenidos del análisis de casos clínicos, donde de los 17 casos, 10 son mujeres (58,2%) y 7 son hombres. La edad media de las mujeres con osteonecrosis en los sesamoideos es de $28 \pm 4,98$ años, coincidiendo con ambos autores. Hemos encontrado que la edad media de los hombres es de $27,67 \pm 14,98$ años, muy similar pero con un rango de edad superior.

Con respecto a la afectación de los sesamoideos, Renander A. (1924), Fleischli J. et al (1995) y Navarro Marruedo J. et al (2015) exponen que existe una mayor incidencia en el sesamoideo medial, ya que la posición del sesamoideo tibial directamente plantar en la cabeza del primer metatarsiano somete al mismo a soportar la mayoría de las fuerzas y lo predispone a sufrir patologías. Mientras que la posición del sesamoideo lateral le permite introducirse en el primer espacio intermetatarsal reduciendo la carga recibida. En los resultados que hemos obtenidos, se observa una diferencia mínima entre el número de afectaciones del sesamoideo tibial y peroneal ya que 8 personas presentan la osteonecrosis en el sesamoideo tibial y 7 en el peroneal. Por otro lado, solo una persona la tiene en ambos sesamoideos.

Autores como Boike A. et al (2011), Ribbans W. et al (2016), Cohen B. (2009), Garrido I. et al (2008) y Fleischli J. et al (1995) consideran que los tratamientos de elección tras el diagnóstico de osteonecrosis de sesamoideos han de ser conservadores, incluyéndose: cambios en la actividad diaria, fisioterapia, modificaciones en calzado, antiinflamatorios no esteroideos, ondas de choque, ortesis plantares y tratamientos físicos, entre otros. También proponen las infiltraciones con corticoides en la articulación, por el contrario, Navarro Marruedo J. et al (2015) no apoya esta opción ya que podría causar el efecto contrario, el paciente no siente dolor por lo que no descarga la zona. Esto coincide con los resultados obtenidos ya que a casi todos (15 pacientes) se les ha tratado de forma conservadora durante unos 6 meses y todos aquellos que no han referido mejoría (10 pacientes), han sido intervenidos. Cohen B. (2009) expone que el tratamiento conservador es el de primera línea en patologías crónicas de sesamoideos.

Además de los 10 pacientes tratados de forma quirúrgica, a otra paciente se le realizó la sesamoidectomía de los dos huesos y fusión de la articulación IFP sin tratamiento conservador inicial. Richardson E. (1999) expone que se ha de evitar la escisión de ambos sesamoideos, debido a la gran incidencia post-quirúrgica de Hallux Valgus y al defecto mecánico que se produce en el FCH, lo que reduce el momento de flexión plantar de la articulación MTTF. Richardsons E (1999) expresa que el tratamiento de elección quirúrgico es la resección parcial o completa de uno o ambos sesamoideos, siendo coincidente con los resultados obtenidos en la revisión, ya que de los 10 pacientes que se les ha intervenido tras fracasar el tratamiento conservador, a 9 se les realizó una sesamoidectomía únicamente del hueso afectado y a otro, le practicaron una sesamoidectomía parcial.

Boike A. et al (2011) incide en lo importante que es diferenciar la osteonecrosis de las fracturas por estrés, sobre todo porque los diagnósticos y tratamientos a largo plazo tendrán diferentes resultados. Ribbans W. et al (2016), Navarro Marruedo J. et al (2015) y Garrido I. et al (2008) proponen realizar el diagnóstico diferencial para el dolor en la zona de sesamoideos con numerosas causas como: malposición de sesamoideos, fracturas por estrés, sesamoiditis, sesamoideo bipartito, fractura de sesamoideos, osteoartritis, bursitis, osteocondromas y gota. En nuestro estudio, el diagnóstico diferencial se llevó a cabo con Sesamoiditis, fracturas por estrés, sesamoideo bipartito, osteoma osteoide, artritis reumatoide, osteomielitis, gota, pseudoartritis y osteoporosis.

Con respecto a la etiología de la osteonecrosis de Renander, Pretterklieber, M. L. (1992), Boike A, et al (2011) y Taylor J. et al (1993) exponen que una sobrecarga repetida durante las actividades diarias, traumatismos repetitivos, microtraumas pueden producir una interrupción del aporte sanguíneo al hueso desencadenando en necrosis isquémica. De nuestros 16 casos descritos, 14 son de causa desconocida mientras que otros 2 se asocian a traumatismos repetitivos.

Navarro Marruedo I. et al (2015) y Boike A. (2011) consideran que las radiografías axiales de sesamoideos son las que mayor información aportan. Los hallazgos típicos son el aspecto moteado, que sugiere presencia de áreas quísticas asociadas a zonas de esclerosis ósea. Sin embargo, los cambios pueden no manifestarse hasta pasados unos 6-12 meses desde que comienza la sintomatología. En nuestro estudio, el tiempo medio con clínica antes de comenzar el estudio ha sido de 20,9 meses. En principio debería verse cambios radiológicos, sin embargo a los pacientes se les ha practicado otras exploraciones complementarias con ^{99}Tc , RM y TC, probablemente para diagnóstico diferencial. Ribbans W. et al (2016) afirma que la necrosis avascular siempre es detectada con RM, Garrido I. et al (2008) expresa que en muchas ocasiones es el mejor método de evaluar la patología ya que la isquemia no es visible a los rayos X; En nuestro estudio, al 50% de los pacientes se les ha practicado RM. Alternativa a la RM para la osteonecrosis es la TC; Fleischli J. et al (1995) y Taylor J. et al (1993) afirman que la TC permite un diagnóstico más temprano que con Rx. En nuestro estudio, de 16 pacientes, a 7 se les ha practicado TC pero a 6 de ellos también RM y a al otro ^{99}Tc .

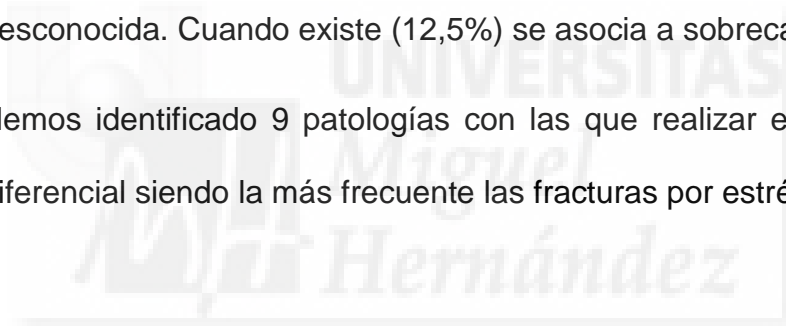
Navarro Marruedo J, et al (2016) y Boike A, et al (2011) exponen que la gammagrafía ósea con ^{99}Tc ha demostrado ser de gran utilidad en el diagnóstico de lesiones necróticas en hueso antes de la aparición radiográfica. Su uso es especialmente útil cuando se pretende diferenciar las divisiones congénitas de los sesamoideos de procesos patológicos como la osteonecrosis de Renander. En nuestros resultados hemos podido observar que se les realiza ^{99}Tc a 6 pacientes y solo a uno de ellos además se le realiza TC.

Limitaciones del estudio

1. Aunque el protocolo de diagnóstico incluye datos clínicos y radiología, no está claro el esquema de exploraciones complementarias. No existe un protocolo determinado de diagnóstico. Los artículos no identifican la geometría de la pisada.
2. La aparición de dos casos que se diagnostican tras 10 días o un mes y realizados en 2017, tras el inicio de la clínica nos hace pensar que el protocolo de diagnóstico clínico y de pruebas complementarias puede haber sido afinado aunque el autor no indica su protocolo de diagnóstico.
3. Aunque en España la osteonecrosis de Renander es un nombre común, al tratar de localizar la osteonecrosis de los sesamoideos del pie en otro idioma, aparecen múltiples resultados que es necesario revisar manualmente.

Conclusiones

1. La Osteonecrosis de Renander se produce en la misma proporción en el sesamoideo tibial como el peroneal. La edad media de afectación es de alrededor de 28 años. Siendo la frecuencia mujer/hombre de 1,67:1
2. El tratamiento de elección para la Osteonecrosis de Renander es conservador. Si fracasa, es necesario realizar sesamoidertomía quirúrgica del sesamoideo afectado.
3. La causa de la Osteonecrosis de Renander es habitualmente desconocida. Cuando existe (12,5%) se asocia a sobrecarga.
4. Hemos identificado 9 patologías con las que realizar el diagnóstico diferencial siendo la más frecuente las fracturas por estrés.



Bibliografía

Albiol Ferrer J.M, Casajuana Walter N, Padrós Sánchez C, Llorach Pellicer A.M. Osteonecrosis atraumática de un sesamoideo. Revista Española de Podología.1994; vol. 5, num. 1, p.34-38.

Aşkın A, Güvendi E, Tosun A, Tosun Ö. Osteonecrosis of the Sesamoid Bones: Two Case Reports. journal of Clinical and analytical medicine. 2017;8(Suplemento 3).

Beaman D, Nigo L. Hallucal sesamoid injury. Operative Techniques in Sports Medicine. 1999;7(1):7-13.

Boike A, Schnirring-Judge M, McMillin S. Sesamoid Disorders of the First Metatarsophalangeal Joint. Clinics in Podiatric Medicine and Surgery. 2011;28(2):269-285.

Campbell A, McBride D, Anderson E. Surgical treatment in disorders of the sesamoids of flexor hallucis brevis. The Foot. 1993;3(1):43-45.

Casanova Morote C, Álvarez López A, García Lorenzo Y. Osteonecrosis de cabeza femoral. etiopatogenia. AMC 2007.vol.11 no.1

Cohen B. Hallux sesamoid disorders. Foot Ankle Clin N Am 2009;14:91–104.

Dedmond B, Cory JW, McBryde A Jr. The hallucal sesamoid complex. J Am Acad Orthop Surg 2006; 14:745–53.

Fleischli J, Cheleuitte E. Avascular necrosis of the hallucal sesamoids. The Journal of Foot and Ankle Surgery. 1995;34(4):358-365.

Garrido I, Bosch M, González M, Carsí V. Osteochondritis of the hallux sesamoid bones. Foot and Ankle Surgery. 2008;14(4):175-179.

Julsrud ME. Osteonecrosis of the tibial and fibular sesamoids in an aerobics instructor. J Foot Ankle Surg. 1997 Jan-Feb;36(1):31-5.

Kliman ME, Gross AE, Pritzker KP, Greyson ND. Osteochondritis of the hallux sesamoid bones. *Foot Ankle* 1983;3(4):220 –3.

Lamas J, Ocampo A, Martínez-Vázquez C, Miralles C, Longueira R, Arias M et al. Osteonecrosis asintomática de la cadera en los pacientes infectados por el virus de inmunodeficiencia humana. *Enfermedades Infecciosas y Microbiología Clínica*. 2010;28(3):150-155.

Navarro Marruedo J, Muñoz Sánchez J. Osteocondritis de sesamoideos: Revisión. *Revista Internacional de Ciencias Podológicas*. 2015;10(1).

Ogata K, Sugioka Y, Urano Y, Chikama H. Idiopathic osteonecrosis of the first metatarsal sesamoid. *Skeletal Radiology*. 1986;15(2):141-145.

Pinto R, Muras J. Medial Approach to the Fibular Sesamoid. *Foot & Ankle International*. 2010;31(10):916-919.

Pretterkieber, M. L. The arterial supply of the sesamoid bones of the hallux: the course and source of the nutrient arteries as an anatomical basis for surgical approaches to the great toe. *Foot Ankle* 1992; 13:27-31

Renander A. Two Cases of Typical Osteochondropathy of the Medial Sesamoid Bone of the First Metatarsal. *Acta Radiológica*. 1924; Original Series, Volume 3(6):521-527.

Ribbans W, Hintermann B. Hallucal Sesamoid Fractures in Athletes: Diagnosis and Treatment. *Sports Orthopaedics and Traumatology*. 2016;32(3):295-303.

Richardson E. Hallucal sesamoid pain: causes and surgical treatment. *J Am Acad Orthop Surg* 1999;7:270–8.

Rodríguez Moreno J. Metatarsalgia. *Seminarios de la Fundación Española de Reumatología*. 2012;13(4):130-133.

Santos Sánchez J, Gutiérrez Díez J, García Alonso J, Ramos Pascua L. Osteonecrosis de un sesamoideo del pie como causa de metatarsalgia. Aspectos clínico-radiológicos. *SEMERGEN - Medicina de Familia*. 2008;34(6):300-302.

Tarazona Velutini P.F, Ochoa Olvera L, Romo Rodríguez R. Enfermedad de Renander: diagnóstico y tratamiento An Med Asoc Med Hosp ABC 2013; 58 (3): 187-191.

Taylor J, Sartoris D, Huang G, Resnick D. Painful conditions affecting the first metatarsal sesamoid bones. RadioGraphics. 1993;13(4):817-830.

Toussirot É, Jeunet L, Michel F, Kantelip B, Wendling D. Avascular necrosis of the hallucal sesamoids update with reference to two case-reports. Joint Bone Spine. 2003;70(4):307-309.

Waizy H, Jäger M, Abbara-Czardybon M, Schmidt T, Frank D. Surgical Treatment of AVN of the Fibular (Lateral) Sesamoid. Foot & Ankle International. 2008;29(2):231-236.

Williams G, Kenyon P, Fischer B, Platt S. An Atypical Presentation of Hallucial Sesamoid Avascular Necrosis: A Case Report. The Journal of Foot and Ankle Surgery. 2009;48(2):203-207.

